



Cirugía Española

**CIRUGÍA
ESPAÑOLA**

Revista Oficial de la Asociación Española de Cirujanos
FEBRERO 2019

Volúmenes 97, Especial Congreso 2, Noviembre 2019

XIII Reunión Nacional de Cirugía
del 2 al 6 de noviembre de 2019



www.elsevier.es/cirugia

P-343 - ALTERNATIVA DE ANASTOMOSIS COLORRECTAL BAJA EN CIRUGÍA TRANSANAL PARA PELVIS COMPLEJA

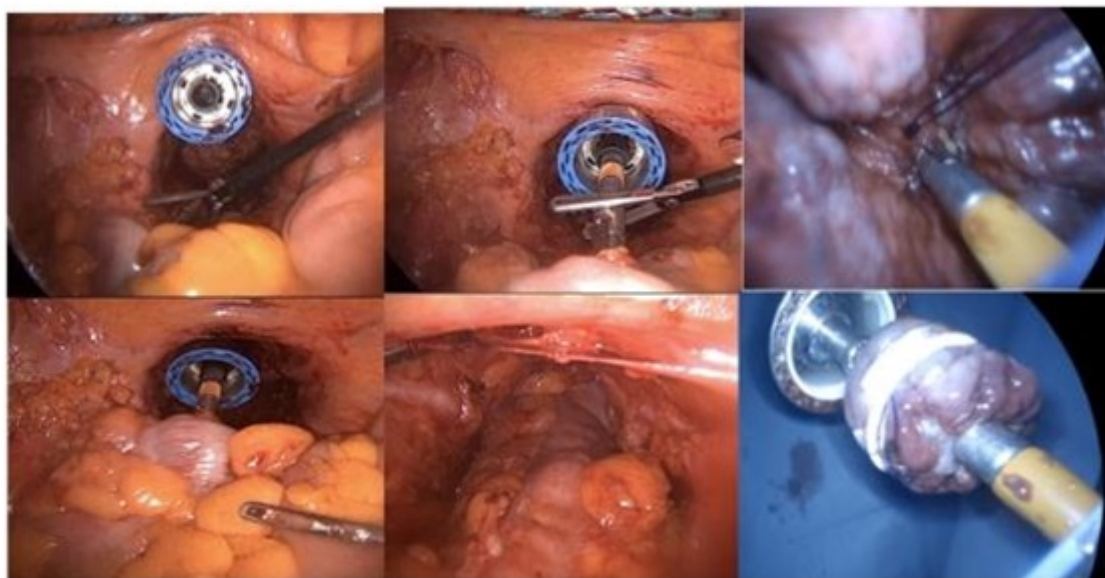
Suárez Sánchez, Aida; Fernández-Hevia, María; Merayo Álvarez, Marta; García-Alonso, Leire; Truan Alonso, Nuria; Fernández-Martínez, Daniel; Otero Díez, Jorge Luis; García-Flórez, Luis Joaquín

Hospital Universitario Central de Asturias, Oviedo.

Resumen

Introducción: La cirugía transanal en la patología rectal ha ganado popularidad durante los últimos años y parece que tiene especial indicación en casos de pelvis complejas. Las anastomosis mecánicas en este tipo de cirugía se realizan con la técnica de la “doble bolsa de tabaco”, existiendo diferentes alternativas publicadas en la literatura. En pacientes con pelvis estrechas o plastias voluminosas la conexión de la endograpadora circular puede ser difícil, especialmente si no se dispone de cabezales largos. El objetivo de esta comunicación es presentar una alternativa en la realización de anastomosis bajas en pacientes con pelvis estrechas con uso de endograpadora circular convencional.

Caso clínico: Paciente varón de 79 años con una neoplasia de recto medio (6 cm) T3N2M0, que recibió neoadyuvancia con quimiorradioterapia. Como antecedentes presenta una hiperplasia benigna de próstata y cardiopatía isquémica. Tiene en el momento de la cirugía un IMC de 25,1 Kg/m² y en la pelvimetría destaca una distancia interespinosa de 8,88 cm y una profundidad de pelvis de 12,09 cm. Se realizó una resección anterior baja de recto por vía transanal asistida por laparoscopia (taTME). La pieza se extrajo por una incisión de Pfannestiel y se preparó la plastia cólica introduciendo el cabezal con una bolsa de tabaco. En el muñón anorrectal se realizó una bolsa de tabaco con PDS 0 por vía transanal. Se reanudó el neumoperitoneo y se introdujo la endograpadora circular 29 por vía transanal, sin cerrar la bolsa de tabaco distal. La conexión se realizó en la cavidad abdominal y se comprobó el descenso correcto de la misma sin cerrar la pistola. Posteriormente, se desconectó el neumoperitoneo y por vía transanal con visión directa se cerró la bolsa de tabaco del muñón anorrectal sobre la pistola engarzada. Una vez ajustada la bolsa de tabaco, se cerró la pistola y se realizó la anastomosis T-T sin incidencias. Se completó el procedimiento con una ileostomía de protección. El paciente presentó un fíleo postoperatorio, con un TC abdominopélvico que descartaba complicaciones anastomóticas, que se manejó de forma conservadora. Tras esta primera experiencia realizamos otro caso de similares características con buenos resultados.



Conclusiones: Consideramos esta técnica como una buena alternativa en casos en los que la conexión de la endograpadora en la pelvis distal sea muy dificultosa.