



# Cirugía Española



[www.elsevier.es/cirugia](http://www.elsevier.es/cirugia)

## P-322 - RETENCIÓN DE CÁPSULA ENDOSCÓPICA. MANEJO A PROPÓSITO DE UN CASO

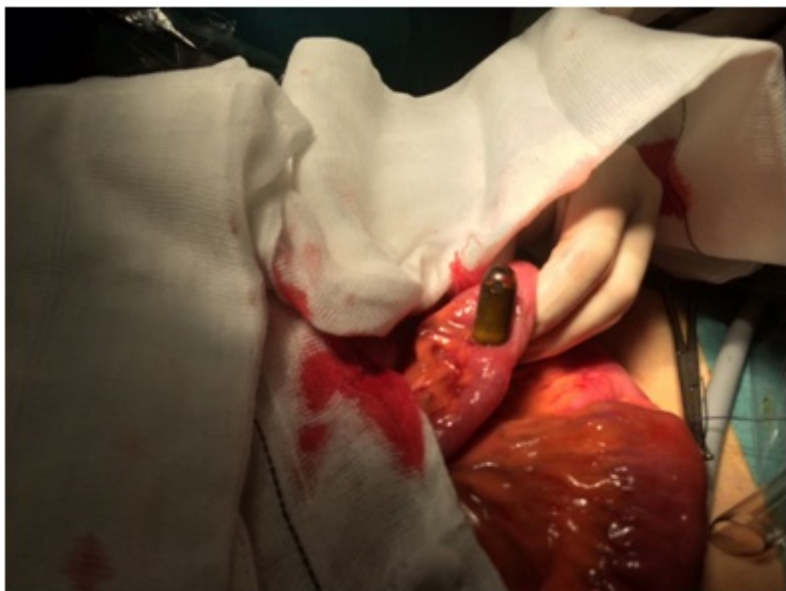
*Monje Salazar, Cristina; Cuba Castro, José Luis; Cabrera Bermón, Juan Manuel; Buendía Peña, Emilio; de Luna Díaz, Resi*

*Hospital Universitario Virgen de la Victoria, Málaga.*

### Resumen

**Introducción:** Durante mucho tiempo, el intestino delgado ha sido la porción menos accesible del tracto gastrointestinal para el estudio endoscópico. Por ello, la cápsula endoscópica se ha convertido en los últimos años en una herramienta fundamental para el estudio del intestino delgado, especialmente su mucosa. Aunque se trata de un método escasamente invasivo, presenta complicaciones, siendo su retención una de las más importantes.

**Caso clínico:** Presentamos el caso de un varón de 55 años, que durante el estudio del intestino delgado presenta retención de cápsula endoscópica y clínica compatible con suboclusión intestinal. El paciente refería como antecedente de interés: artrosis primaria generalizada y osteoartropatía hipertrófica valorada por Reumatología en 2015, sin seguimiento. Se encontraba en estudio por Digestivo por clínica de dolor abdominal inespecífico y anemia. Antes de la ingestión de la cápsula endoscópica se había realizado colonoscopia, gastroscopia y enterorresonancia sin alteraciones. El paciente mantuvo retenida la cápsula endoscópica durante 4 meses, sin presentar avance o movilización de la misma según los controles radiológicos. Además, refería síntomas de suboclusión intestinal, con mala tolerancia a la ingesta de sólidos y distensión abdominal leve. Se decidió cirugía electiva para extracción de la cápsula, haciéndola coincidir con colecistectomía laparoscópica programada de la que también estaba pendiente. De este modo, una vez completada la colecistectomía, se procedió a la identificación del segmento de intestino delgado con cambio de calibre y sensación a la palpación de cuerpo extraño. Dicho segmento intestinal se extrajo por orificio de puerto umbilical, ampliándolo levemente, y se realizó extracción de la cápsula mediante pequeña enterotomía. A la exploración del segmento intestinal donde se encontraba alojada la cápsula endoscópica se evidenció únicamente un leve engrosamiento parietal y una dilatación retrógrada, por lo que no se realizó ninguna resección.



**Discusión:** Consideramos que se ha producido la retención de una cápsula endoscópica cuando ésta permanece en el tracto digestivo durante al menos 2 semanas desde su ingesta. El porcentaje de retenciones de cápsula endoscópica referido en la literatura oscila entre el 1 y el 13%. Las principales causas relacionadas con este efecto adverso son las estenosis generadas por la enfermedad de Crohn o la enteropatía por consumo prolongado de AINEs, así como adherencias provocadas por cirugía abdominal previa y/o radioterapia. Con el fin de evitar la retención de la cápsula endoscópica, y teniendo en cuenta los antecedentes del paciente, se recomienda la realización de una prueba de imagen (enterorresonancia o tránsito con bario) previa a la ingesta, para así detectar estenosis que potencialmente puedan desencadenar la retención. La cápsula Agile Patency<sup>®</sup> es una cápsula reabsorbible, aunque de las mismas dimensiones que la cápsula habitual, que también se puede emplear para asegurar la permeabilidad del tracto gastrointestinal e identificar a aquellos pacientes en los que está contraindicado el empleo de la cápsula endoscópica. La mayoría de los casos cursan asintomáticos, por lo que es posible plantear una cirugía electiva para su extracción. Si bien hay que tener en cuenta que se trata de una complicación grave ante pacientes frágiles, no candidatos a cirugía.