CIR ESP. 2019;97(Espec Congr 2):94

Cirugía Española

www.elsevier.es/cirugia

P-276 - SÍNDROME DE WILKIE. UNA RARA ENTIDAD

González Sierra, Begoña; Gemio del Rey, Ignacio Antonio; de la Plaza Llamas, Roberto; Arteaga Peralta, Vladimir; López Marcano, Aylhin; Medina Velasco, Aníbal Armando; García Gil, José Manuel; Ramia Ángel, José Manuel

Hospital Universitario, Guadalajara.

Resumen

Introducción: El síndrome de Wilkie o síndrome de la arteria mesentérica superior es una causa inusual de oclusión intestinal alta, se caracteriza por la compresión del duodeno en su tercera porción, secundaria a un estrechamiento del espacio entre la arteria mesentérica superior y la aorta.

Caso clínico: Presentamos 2 casos de síndrome de Wilkie que han requerido diferentes tipos de manejo clínico y tratamiento. Mujer de 54 años con los antecedentes de epigastralgia habitual en seguimiento por digestivo con diagnóstico de cardias incompetente y gastritis crónica antral que acude a urgencias por dolor abdominal difuso y fiebre de 38 ^{o}C. A la exploración física abdomen blando, depresible, doloroso a la palpación en ambas fosas ilíacas, de predominio en FID con 8.800 leucocitos y 7.700 neutrófilos y PCR 90. Se realiza TC de abdomen que concluye proceso inflamatorio apendicular. Compresión extrínseca de la tercera porción del duodeno entre la AMS y la aorta abdominal (síndrome de Wilkie). Ángulo aortomesentérico: 18°. Compresión de la vena renal izquierda entre la AMS y la aorta (síndrome del cascanueces) Se realiza apendicectomía laparoscópica que cursa sin incidencias y se realiza seguimiento de la paciente que rechaza intervención. Mujer de 42 años en estudio por dolor abdominal inmediatamente después de la comida que mejora con el vómito o tumbada en la cama, sin alteraciones analíticas especificas, con evolución tórpida. Se realiza TC abdominopélvico que describe estrechamiento del ángulo aortomesentérico (25) con afilamiento de la luz de la vena renal izquierda a su paso por la pinza aortomesentérica si bien el calibre resulta normal en la zona del hilio renal. Se aprecia igualmente un marcado aumento del calibre de la vena ovárica izquierda con aumento de la circulación colateral periuterina. La paciente persiste con sintomatología a pesar de manejo conservador por lo que se realiza duodenoyeyunostomía laparoscópica con mejoría sintomática tras 12 meses de seguimiento.

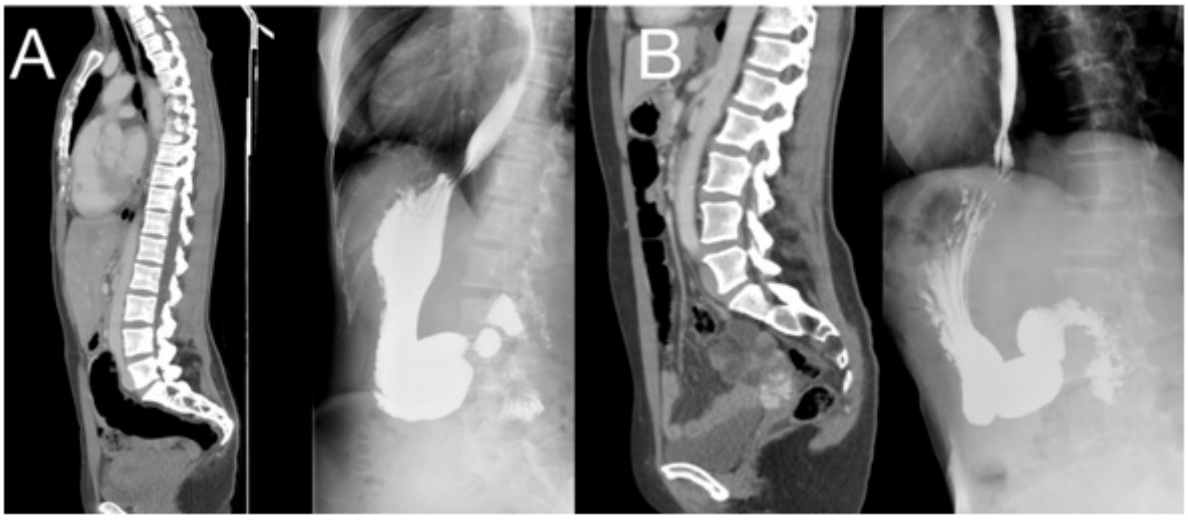

Discusión: El síndrome de Wilkie es más frecuente en mujeres y adultos jóvenes y la mayoría de los casos se presentan después de una pérdida ponderal importante. La severidad de los síntomas se correlaciona con el ángulo aortomesentérico. Los síntomas son inespecíficos, como intolerancia a la alimentación, náuseas y vómitos, pérdida de peso, saciedad precoz, distensión abdominal y dolor epigástrico. El dolor puede aliviarse con la posición, maniobras que relajan la presión de la arteria mesentérica sobre el duodeno, lo que puede orientar el diagnóstico. Los pacientes pueden quejarse de reflujo, con demostración en el estudio endoscópico de esofagitis o gastritis, con mayor prevalencia de úlceras duodenales (hasta 45%). La angiotomografía computarizada, prueba diagnóstica de elección, ha demostrado una mayor sensibilidad diagnóstica. Un incremento ponderal (10%) y procinéticos mejora los síntomas en un porcentaje de pacientes. La cirugía está indicada en pacientes con: 1) fracaso del tratamiento conservador, 2) enfermedad de larga evolución con pérdida ponderal progresiva y dilatación duodenal con estasis, y 3) enfermedad ulcerosa péptica complicada, secundaria a éstasis biliar y reflujo. La duodenoyeyunostomía laparoscópica es el procedimiento de elección, con una tasa de éxito superior al 90%.

0009-739X © 2019 AEC. Publicado por Elsevier España, S.L.U. Todos los derechos reservados