CIR ESP. 2019;97(Espec Congr 2):62

Cirugía Española

www.elsevier.es/cirugia

P-244 - NEOPLASIA SÓLIDA PSEUDOPAPILAR DE PÁNCREAS, PRESENTACIÓN ATÍPICA

Polaino Moreno, Verónica; Lucena de la Poza, José Luis; Chaparro Cabezas, María Dolores; López Monclús, Javier; Equisoain Azcona, Aritz; Román García de León, Laura; León Gámez, Carmen Lucero; Sánchez Turrión, Víctor

Hospital Puerta de Hierro, Majadahonda.

Resumen

Introducción: El tumor de Frantz o tumor sólido pseudopapilar de páncreas es una entidad poco frecuente, suponiendo un 1-2% de los tumores pancreáticos exocrinos. A pesar de su bajo potencial de malignidad, se han descrito casos de infiltración local y metástasis a distancia. La recurrencia puede ocurrir tras la resección completa en el 10-15% de los casos, siendo el hígado el sitio más frecuente.

Caso clínico: Se presenta el caso de una mujer de 76 años, portadora de marcapasos por bloqueo AV paroxístico sintomático e histerectomía con doble anexectomía que es remitida a nuestras consultas por tumoración gástrica. La paciente debutó con disnea y ardor epigástrico como única sintomatología; en la exploración física destaca la presencia de una masa consistencia dura en epigastrio e hipocondrio izquierdo. Se realizó TC abdominal donde se identificó una masa de 11 cm de diámetro máximo, dependiente del estómago, con necrosis central, altamente sugestiva de GIST gástrico. La gastroscopia objetivó una lesión gástrica submucosa en curvadura mayor, cuya biopsia no describe alteraciones histológicas relevantes. Intraoperatoriamente se identificó gran tumoración dependiente de cuerpo-cola de páncreas, realizándose pancreatectomía corporocaudal con esplenectomía (imagen). Presentó fístula pancreática postoperatoria grado A, Clavien Dindo I. La anatomía patológica describe pancreatectomía caudal con neoplasia sólida pseudopapilar de 18 cm de dimensión máxima, sin presenta infiltración de bordes ni linfovascular. Tras 1 año de seguimiento, se halló una lesión hepática de nueva aparición localizada en segmentos IV-V. La BAG objetivó metástasis de la neoplasia sólida pseudopapilar previamente diagnosticada en el páncreas. Se realizó resección hepática de segmentos IV y V sin presentar complicaciones.

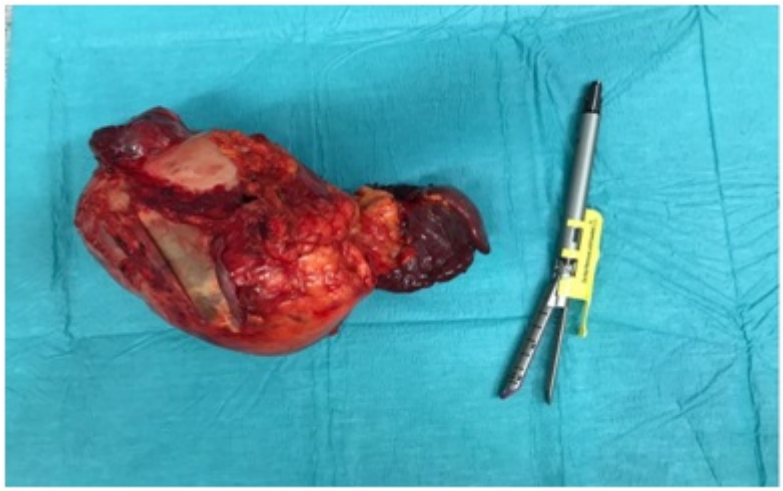

Discusión: La neoplasia sólida pseudopapilar, denominada previamente tumor papilar de páncreas, neoplasia epitelial papilar sólida y quística o neoplasia quística papilar fue descrita por primera vez por Frantz en 1959. Desde entonces, y gracias al mejor conocimiento de la enfermedad y el avance de técnicas de imagen, se ha incrementado el número de casos diagnosticados, existiendo series de casos de hasta 700 pacientes. Por lo general, esta entidad afecta a mujeres (ratio 10:1) de entre 20-40 años con un comportamiento benigno de la enfermedad. Así mismo, tan solo un 10-15% presenta recidiva. El caso que presentamos es muy infrecuente: mujer de avanzada edad y con metástasis a distancia en hígado en el primer año. En conclusión, aún desconocemos la etiología del tumor de Frantz y no están establecidos criterios histológicos ni clínicos para predecir su comportamiento. La correlación entre el tamaño del tumor y su potencial malignidad es aún controvertido. Es característico un periodo largo asintomático, sin presentar alteración funcional pancreática. A pesar de ello, es un tumor de buen pronóstico. Siempre que sea posible, debemos ser quirúrgicamente agresivos, la resección es curativa en el 95% de los pacientes en los que el tumor está limitado al páncreas; e incluso la metastasectomía ha demostrado aumentar la supervivencia de estos pacientes. El seguimiento estrecho de estos pacientes es mandatorio para vigilar la aparición de recidiva. El papel de la quimioterapia, radioterapia y radiofrecuencia es todavía desconocido.

0009-739X © 2019 AEC. Publicado por Elsevier España, S.L.U. Todos los derechos reservados