




# Cirugía Española



[www.elsevier.es/cirugia](http://www.elsevier.es/cirugia)

## P-172 - RESECCIÓN QUIRÚRGICA URGENTE POR HEMORRAGIA DE UN TUMOR GIST GÁSTRICO GIGANTE

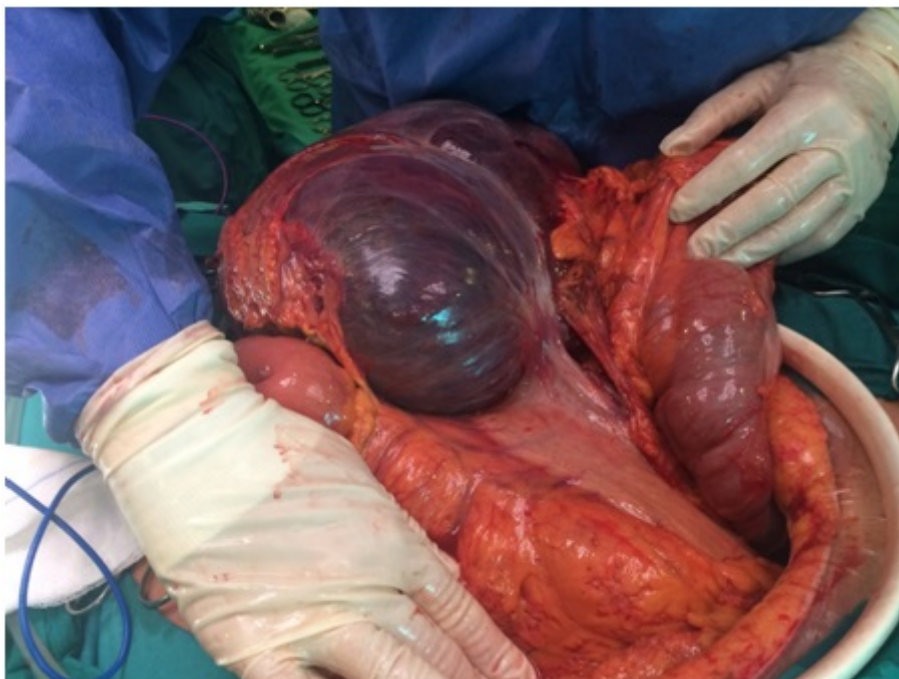
Navarro Martínez, Sergio; Domingo del Pozo, Carlos; Martínez Blasco, María Amparo; Santarrufina Martínez, Sandra; Sebastián Tomás, Juan Carlos; González Guardiola, Paula; Pérez Rubio, Álvaro; Armañanzas Villena, Ernesto Francisco

Hospital Universitario Doctor Peset, Valencia.

### Resumen

**Introducción:** Los tumores GIST son los tumores mesenquimales más frecuentes del tracto gastrointestinal. Pueden aparecer en cualquier lugar del tracto gastrointestinal la cavidad abdominal o el retroperitoneo aunque su localización más frecuente es la gástrica. Se originan a partir de las células de Cajal y suelen estar compuestos por células fusiformes o epitelioides. Expresan de manera característica el receptor de la tirosina kinasa CD 117 (c-Kit). A pesar de que existen terapias médicas dirigidas, el tratamiento curativo requiere resección quirúrgica.

**Caso clínico:** Presentamos el caso de un varón de 79 años obeso y cardiópata que acude a urgencias por disnea. La tomografía axial demostró la presencia de un tromboembolismo pulmonar (TEP), así como una masa abdominal de 18 cm de diámetro máximo dependiente de cara anterior de antro gástrico, asociada a gran cantidad de ascitis. Al ingreso se realizó paracentesis de la que se obtuvo líquido ascítico claro. El tercer día ingreso el paciente presentó anemia brusca asociada a la salida ascitis hemorrágica por el drenaje. Se requirió transfusión de 2 concentrados de hematíes de los que se obtuvo un escaso rendimiento. Presentó además náuseas y vómitos con un aspirado biliar abundante por la sonda nasogástrica. Por ello, se decidió repetir el estudio con TC, que mostró un aumento importante del tamaño de masa con áreas de hemorragia sin identificar punto sangrante. Ante estos hallazgos y con la sospecha de rotura tumoral se decidió cirugía urgente. Dado el tamaño del tumor y las condiciones del paciente se consideró el abordaje mediante laparotomía media suprainfraumbilical de inicio. Se objetivó una masa de coloración violácea de gran tamaño sangrante en su cuadrante supero externo. La lesión desplazaba el colon transversal provocando estrechamiento y dilatación proximal del mismo. Presentaba un pedículo de 11 cm que se originaba en cara anterior del antro gástrico y del que se suspendía el tumor. No se observaron signos de infiltración a estructuras adyacentes, afectación ganglionar, metástasis a distancia ni carcinomatosis. Se realizó una gastrectomía atípica del antro gástrico englobando el pedículo. El postoperatorio transcurrió sin incidencias, siendo alta el 5 día.



**Discusión:** El tratamiento de elección de estos tumores es la cirugía, buscando, siempre que sea posible, la resección completa con un margen libre de un centímetro. En general, estos tumores permiten resecciones limitadas, aunque en algunas localizaciones (esófago o ampolla de Vater) puede obligar a resecciones más amplias. Es imprescindible realizar una exploración de toda la cavidad abdominal, ya que, no hacerlo podría traer graves consecuencias en cuanto a tratamiento y pronóstico. La manipulación ha de ser cuidadosa para evitar la diseminación y la hemorragia, pues junto con la resección incompleta, la rotura tumoral es el factor de mal pronóstico más importante. La linfadenectomía no es necesaria salvo casos de afectación ganglionar constatada. El TEP que inició el estudio pudo haberse ocasionado por compresión de grandes vasos o como un síndrome paraneoplásico, sin embargo, aunque estos están descritos, el TEP no figura entre los más frecuentes.