



Cirugía Española

**CIRUGÍA
ESPAÑOLA**

Revista Oficial de la Asociación Española de Cirujanos
FUE CREADA EN 1914 Y SE PUBLICA DESDE 1915

Volumen 97, Especial Congreso 2, Noviembre 2019

XIII Reunión Nacional de Cirugía
del 6 al 8 de noviembre de 2019



www.elsevier.es/cirugia

P-168 - NEOPLASIA DE LA PLASTIA GÁSTRICA POST-ESOFAGUECTOMÍA: UN FENÓMENO EXCEPCIONAL EN OCCIDENTE

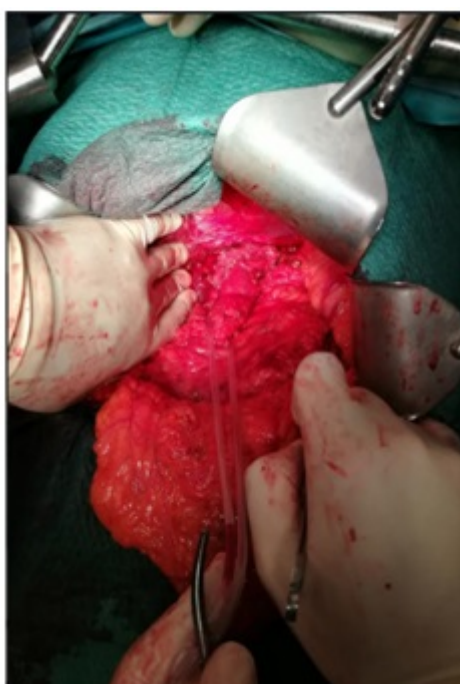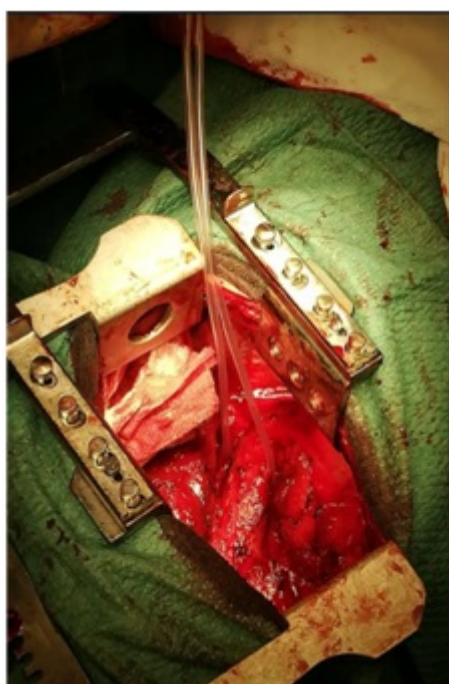
Badia, Jesús; Pascua, Mireia; Luna, Alexis; Montmany, Sandra; Rebas, Pere; García Nalda, Albert; Navarro, Salvador

Corporació Sanitària Parc Taulí, Sabadell.

Resumen

Introducción: Caso clínico de un paciente que desarrolla una neoplasia de la plastia gástrica 6 años después de una esofagectomía transhiatal. Hay publicados cerca de 250 casos en la literatura, 6 de ellos en población occidental y el resto en población japonesa. La mejoría en la supervivencia de los pacientes con esofagectomía transhiatal ha conllevado un aumento de la aparición de neoplasia de la plastia gástrica; aun así, continúa siendo un fenómeno infrecuente. Dado el escaso número de casos, no hay estandarización ni en el diagnóstico ni en el tratamiento.

Caso clínico: Hombre de 68 años con antecedentes de neoplasia de la unión gastroesofágica (T3 N0 M0). Realizó quimioterapia neoadyuvante y esofagectomía transhiatal laparoscópica en 2011. En TC de control en mayo de 2018 se identifica engrosamiento del tercio distal de la plastia gástrica. En la gastroscopia/ecoendoscopia se biopsia la lesión objetivando neoplasia de la plastia gástrica (uT3N2). Se inicia quimioterapia neoadyuvante que finaliza en julio de 2018. En octubre de 2018 se realiza resección total de la plastia gástrica vía torácica, abdominal y cervical.



Discusión: Según la literatura japonesa, hay un aumento en el número de casos de neoplasia en la plastia gástrica dada la mejoría en la supervivencia de los pacientes sometidos a esofaguectomía. Pero en Occidente es un hecho excepcional, lo que dificulta la estandarización en el diagnóstico y en el tratamiento. En Oriente, el uso de la endoscopia anual en el programa de *screening* permite la detección en estadios más precoces, permitiendo un abordaje endoscópico con buenos resultados, reservando la cirugía de la resección total del tubo gástrico para casos más avanzados. En Occidente, en cambio, dada la baja rentabilidad del *screening* no se realiza de forma habitual. Esto conlleva una detección más tardía de las neoplasias de plastia gástrica y el hallazgo de casos localmente más avanzados, donde el tratamiento de elección es la exéresis total de la plastia gástrica.