



P-123 - RESECCIÓN DE VÍA AÉREA POR RECIDIVA DE CARCINOMA DIFERENCIADO DE TIROIDES

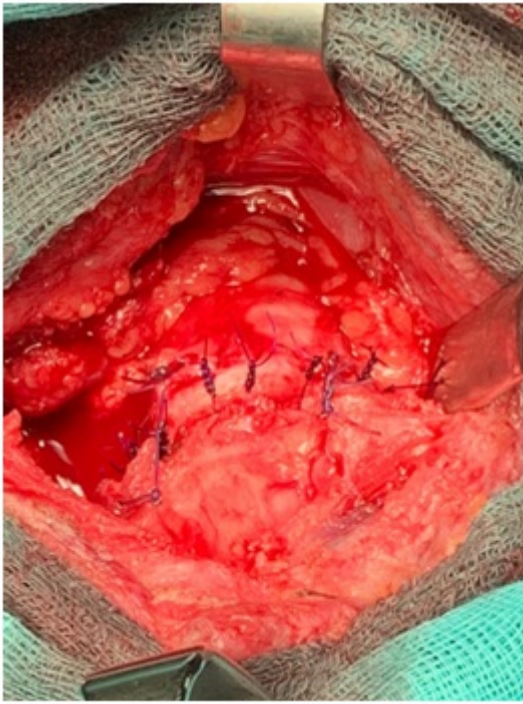
Román García de León, Laura; Artés Caselles, Mariano; Gómez de Antonio, David; Romero Román, Alejandra; León Gámez, Carmen Lucero; Remírez Arriaga, Xabier; Rial Justo, Xiana; Sánchez Turrión, Víctor

Hospital Puerta de Hierro, Majadahonda.

Resumen

Introducción: Presentación de un caso de cricotraqueoplastia por recidiva local de carcinoma diferenciado de tiroides.

Caso clínico: Presentamos el caso de un varón de 58 años, con antecedente de carcinoma papilar de tiroides T3N1M0, al que se le realizó tiroidectomía total y linfadenectomía central 8 años antes. Posteriormente, requirió dos reintervenciones por recidiva ganglionar, en las que se realizaron sendos vaciamientos funcionales izquierdos. Tras las dos primeras intervenciones recibió tratamiento con yodo radiactivo (I131). Se interviene de nuevo de forma programada por recidiva local diagnosticada en ecografía de control, con aumento progresivo de tamaño y sospecha radiológica de infiltración de cartílago traqueal. En la broncoscopia preoperatoria no se objetiva infiltración mucosa, pero sí se evidencia engrosamiento cricotiroides en ecobroncoscopia. Mediante cervicotomía transversa de Kocher se accede a la celda tiroidea izquierda, evidenciándose una lesión infiltrante a nivel de la cara lateral izquierda del primer anillo traqueal y la cara posterolateral del cartílago cricoides. Se realiza una disección de la tráquea a la altura de la lesión con sección distal a nivel del segundo anillo traqueal. Posteriormente se procede a la intubación intracampo. Se lleva a cabo a continuación la sección proximal por encima del tumor a nivel cricoideo, con ampliación de la resección, incluyendo el hemicricoides izquierdo, debido a su infiltración en el informe anatomopatológico intraoperatorio. Se realiza anastomosis terminoterminal y plastia de músculo esternocleidomastoideo derecho. El paciente fue dado de alta al sexto día postoperatorio sin complicaciones. En el informe anatomopatológico definitivo se confirma la afectación traqueal transmural por carcinoma papilar de tiroides.



Discusión: La afectación extratiroidea del carcinoma diferenciado de tiroides oscila entre el 3 y el 16%, siendo la afectación traqueal el tercer lugar más frecuente de infiltración, después de los músculos pretiroideos y los nervios laríngeos recurrentes. Si bien el yodo radiactivo puede estar indicado en algunos casos, la resección tumoral completa con márgenes negativos es el principal factor relacionado con el pronóstico y la supervivencia de estos pacientes, y por tanto, la cirugía se constituye en estos casos como la principal opción terapéutica. La resección traqueal circunferencial con anastomosis primaria se considera la técnica quirúrgica de elección en tumores que afectan a toda la pared, pudiendo reservar técnicas más conservadoras como el afeitado (*shaving*) para casos de infiltración superficial (T1); debido a que la resección en bloque es más agresiva y presenta una mayor morbilidad, incluyendo la dehiscencia de anastomosis, que puede tener consecuencias fatales. Por ello, se deben seleccionar cuidadosamente los pacientes que van a ser sometidos a esta intervención, y realizarse en centros de alto volumen, con experiencia en este tipo de procedimientos.