



# Cirugía Española



[www.elsevier.es/cirugia](http://www.elsevier.es/cirugia)

## P-115 - NEOPLASIA MALIGNA CORTICAL DE POTENCIAL INCIERTO ¿SE PUEDE CONSIDERAR COMO EL CARCINOMA SUPRARRENAL?

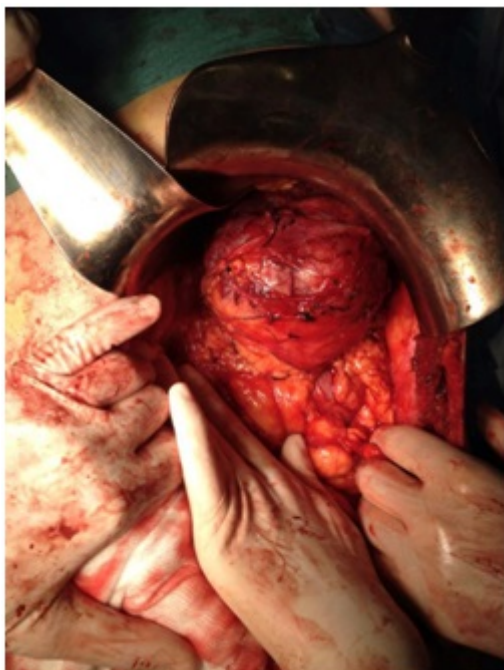
*Fornell Ariza, Mercedes; Roldán Ortiz, Susana; Bengoechea Trujillo, Ander; Peña Barturen, Catalina; Pacheco García, José Manuel*

*Hospital Universitario Puerta del Mar, Cádiz.*

### Resumen

**Introducción:** El carcinoma suprarrenal es una patología endocrina infrecuente. La neoplasia adrenocortical de malignidad intermedia supone un espectro de clasificación para aquellos tumores suprarrenales cuyo diagnóstico anatomopatológico es incierto (3 criterios de Weiss).

**Caso clínico:** Paciente de 65 años con síndrome constitucional e hipercortisolismo severo, importante hipopotasemia que precisó de estancia en UCI por episodios de fibrilación ventricular. No otros antecedentes médicos de interés salvo hipertensión refractaria al tratamiento. No clínica a nivel abdominal, con exploración sin hallazgos. En la TC se observa masa suprarrenal izquierda de  $9,5 \times 8,5 \times 9$  cm con microcalcificaciones, con áreas de necrosis y/o hemorragia, bien delimitada, que no infiltra órganos adyacentes, sin enfermedad a distancia. PET-TAC con metomidato-11C donde no se observan fijaciones anormales en el radiotrazador. Suprarrenalectomía izquierda abierta con abordaje anterior donde se observó gran masa suprarrenal que desplazaba bazo y cola pancreáticas, sin evidencias de infiltración, sin adenopatías. Anatomía patológica lesión con densa proliferación celular de tipo cortical, con septos fibrosos incompletos, células con nucleolo amplio, con no más de 2 mitosis por 50 campos de gran aumento, con moderado número de focos necróticos, sin invasión vascular ni capsular, con un ki67 del 30%; positividad para vimentina, CD56, Melan A y sinaptofisina. Todos los marcadores epiteliales, incluido el EMA, fueron negativos, así como cromogranina, HMB45, proteína S100 y NSE. Todo ello lleva al diagnóstico de una neoplasia adrenocortical de potencial de malignidad incierto. Durante el postoperatorio la paciente presenta una crisis de insuficiencia suprarrenal que es tratada con reposición intravenosa corticoidea y posteriormente oral con buena respuesta clínica. Actualmente se encuentra en seguimiento.



**Discusión:** El carcinoma suprarenal tiene una incidencia baja, 0,1%, pico de incidencia alrededor de los 50 años, siendo los no funcionantes más frecuentes en el sexo masculino y los funcionantes en el femenino, dentro de los cuáles el más frecuente es el secretor mixto. Suponen un 2-5% de los incidentalomas suprarenales. Suele presentarse al diagnóstico como un tumor localmente avanzado o con metástasis (a hígado, pulmón, ganglios retroperitoneales y hueso). Pueden presentar clínica debida a la hiperproducción hormonal; o bien ser tumores no funcionantes. El carcinoma suprarenal plantea una gran dificultad a la hora del diagnóstico anatomopatológico, e incluye como diagnóstico diferencial a otros tumores abdominales. Así mismo la distinción entre adenoma corticoadrenal y carcinoma suprarenal resulta en ocasiones difícil, por lo que se ha definido un espectro de categoría intermedia denominado neoplasia adrenocortical de malignidad intermedia. Se obtiene valorando los criterios de Weiss siendo necesario al menos 3 de estos últimos para el diagnóstico de carcinoma suprarenal. Esta categoría posee un bajo riesgo de recidiva a nivel local y/o metástasis, pero necesita de un seguimiento estrecho. El carcinoma suprarenal va a presentar un mal pronóstico, con una supervivencia en los estadios I, II y III en torno al 38-45% a los 5 años, siendo en estadio IV de tan solo el 10%.