



P-599 - HERNIA OBTURATRIZ, UNA ENTIDAD A TENER EN CUENTA EN EL DIAGNÓSTICO DIFERENCIAL DE OBSTRUCCIÓN INTESTINAL EN EL ANCIANO

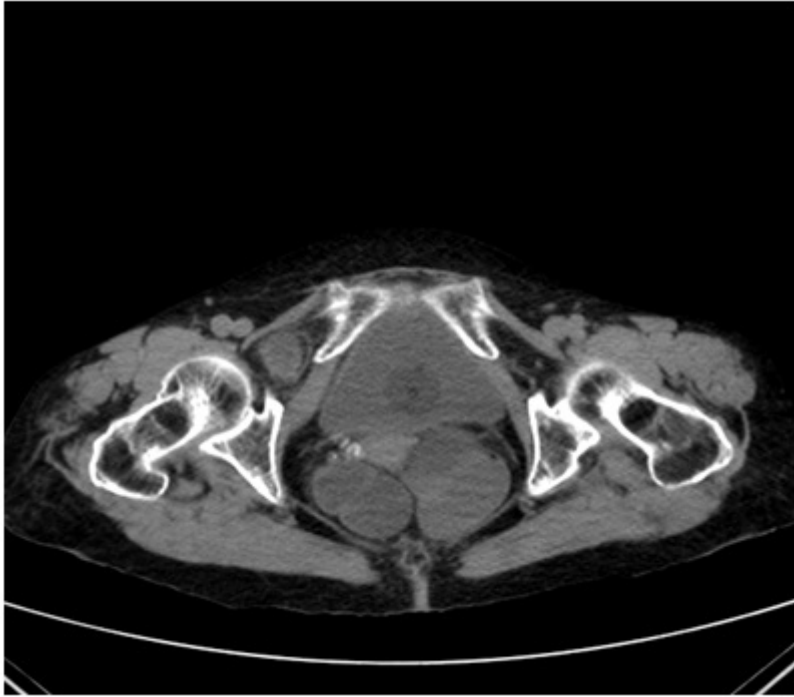
Alegre, Cristina; Taboada, Néstor; Brandariz, Lorena; Nevado, Cristina; Gutiérrez, Marta; Supelano, Guillermo; García-Villar, Óscar; Yuste, Pedro

Hospital Universitario 12 de Octubre, Madrid.

Resumen

Introducción: La hernia obturatriz es una patología poco frecuente que se produce principalmente en mujeres ancianas o que han experimentado una importante pérdida de peso. Representa el 1% de todas las hernias abdominales y presenta una alta morbilidad. Habitualmente el diagnóstico aparece como hallazgo en una prueba de imagen ante un paciente con clínica de obstrucción intestinal o de forma intraoperatoria. El diagnóstico y tratamiento tardío en pacientes ancianos puede provocar un desenlace fatal.

Caso clínico: Mujer de 84 años de edad con antecedentes de deterioro cognitivo leve y colecistectomía, que acude al servicio de urgencias por vómitos incoercibles de 24 horas de evolución, con características fecaloideas en las últimas horas, asociado a ausencia de tránsito gastrointestinal de 3 días de evolución y dolor abdominal en mesogastrio con leve distensión. Analíticamente destaca deterioro de la función renal con creatinina de 3 mg/dl con neutrofilia sin leucocitosis y elevación de PCR. Dada la presencia de abundantes niveles hidroaéreos en la radiografía de abdomen se solicita TC abdominal en el que se evidencia obstrucción intestinal secundaria a hernia obturatriz derecha encarcerada con segmento corto de íleon en su interior. Se interviene de forma urgente realizándose reducción herniaria con resección de segmento de 8 cm de íleon con signos isquémicos y cierre simple del defecto herniario. La paciente presentó buena evolución siendo dada de alta en 10^º día postoperatorio.



Discusión: La hernia obturatriz es una entidad poco frecuente más prevalente en mujeres ancianas. Debe ser tomada en cuenta en el diagnóstico diferencial de la obstrucción intestinal especialmente en el anciano. Su diagnóstico y tratamiento precoz es imprescindible de cara al pronóstico vital de estos pacientes.