



Cirugía Española



www.elsevier.es/cirugia

P-504 - APENDICITIS AGUDA COMO MANIFESTACIÓN DE ADENOCARCINOMA MIXTO-CARCINOIDE APENDICULAR: CASO CLÍNICO Y REVISIÓN DE LA LITERATURA

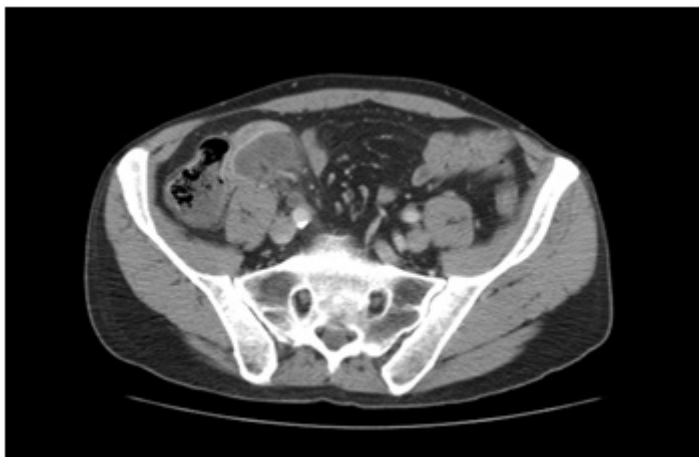
Guijarro Moreno, Carlos; Jiménez Álvarez, Laura; Hernández Juara, Pilar; Aguado López, Héctor; Medina Quintana, Rita Esther; Sánchez Gollarte, Ana; Díez Alonso, Manuel; Granell Vicent, Francisco Javier

Hospital Príncipe de Asturias, Alcalá de Henares.

Resumen

Introducción: El adenocarcinoma mixto carcinoide es una rara variante de neoplasia apendicular. Presentamos el caso de un varón de 63 años, al que tras realizársele una apendicectomía programada por cuadro de plastrón apendicular, se obtiene el diagnóstico anatomopatológico de carcinoma mixto carcinoide apendicular.

Caso clínico: Varón de 63 años, exenólico, fumador, con enfisema centroacinar, que ingresa en Urgencias remitido desde Radiología por hallazgo en TC abdominal programado de apendicitis aguda con apendicolito y absceso intraabdominal de 4 × 2,4 cm. El paciente al ser interrogado refiere ingreso reciente en Digestivo siendo dado de alta el día anterior por cuadro de dolor epigástrico y vómitos de 10 días de evolución. A la exploración destaca un efecto masa a nivel abdominal, no doloroso y una analítica sin hallazgos patológicos relevantes. Ingresa con tratamiento antibiótico conservador siendo dado de alta sin incidencias a los 5 días. Se realiza TC de control a los 40 días del ingreso, objetivándose resolución completa del plastrón con persistencia del apendicolito, motivo por el cual, de modo programado, se realiza apendicectomía laparoscópica siendo dado de alta en el segundo día postoperatorio, sin incidencias. En el resultado anatomopatológico se diagnostica de adenocarcinoma mixto-carcinoide de células caliciformes típico (grupo A), que afecta de modo difuso al apéndice cecal respetando su porción más distal, con margen proximal infiltrado, invasión perineural y linfovascular y estadio T3 (atraviesa la muscular propia sin invadir la subserosa). Presenta positividad para sinaptofisina, cromogranina, MUC 1 y 2, CK 20, CK7 y CEA, y p53+ en el 5-10% de células tumorales. Dados los resultados, se completa estudio con colonoscopia, body-TC y marcadores tumorales, sin hallazgos relevantes, y se realiza hemicolectomía derecha laparoscópica sin incidencias, siendo dado de alta al 6º día postoperatorio sin incidencias. En el estudio anatomopatológico de la pieza remitida, no se objetiva tumor residual ni afectación de ganglios linfáticos. A los tres meses de seguimiento, no hay hallazgos de recurrencia o recidiva en las pruebas realizadas



Discusión: El adenocarcinoma mixto-carcinoide (también llamado carcinoma adeno-neuroendocrino mixto) es una patología que reúne varias denominaciones previas, acuñada por la OMS en 2010. Los criterios diagnósticos consisten en la presencia de estirpes tanto epitelial como neuroendocrina, representando cada una mínimo un 30% de la población total del tumor, junto con positividad para dos de tres marcadores diagnósticos: CD56, sinaptofisina y cromogranina. Aunque la variante apendicular es la más frecuente, se han diagnosticado también en colon, recto, estómago y vías biliares. Generalmente se presentan como apendicitis aguda (50% aproximadamente), aunque también pueden dar clínica de dolor abdominal, efecto masa, obstrucción o hemorragia digestiva. Existen tres subtipos: de células caliciformes típicas, adenocarcinoma de células en anillo de sello y adenocarcinoma carcinoide pobremente diferenciado. El comportamiento es similar al de los adenocarcinomas apendiculares, con una supervivencia media de 4,1 años. El tratamiento es multidisciplinar. Requiere de hemicolectomía derecha y quimioterapia sistémica si la enfermedad está localmente avanzada. En los casos de diseminación peritoneal está indicada la citorreducción con quimioterapia intraperitoneal.