



P-416 - SÍNDROME DE CHILAITIDI. POSIBLES IMPLICACIONES EN EL PLANTEAMIENTO QUIRÚRGICO DEL ADULTO

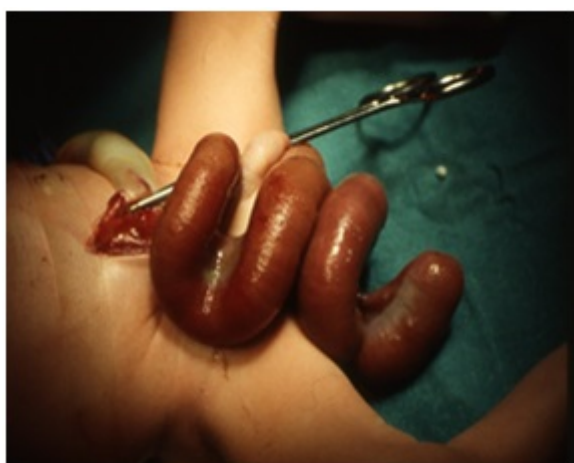
Flores García, José Angel¹; Roldán Baños, Sara¹; García García, Alberto²; Fernández Muñoz, Israel¹; Barzola Navarro, Ernesto²; Blesa Sánchez, Emilio²

¹Hospital de Zafra, Zafra; ²Hospital Universitario Infanta Cristina, Badajoz.

Resumen

Introducción: El signo de Chilaiditi se caracteriza por la interposición entre hígado y diafragma del intestino el cual es asintomático y descubierto en forma incidental, siendo un hallazgo casual durante la realización de estudios radiológicos. Cuando el hallazgo se acompaña de síntomas clínicos como: dolor abdominal, náuseas, vómitos, estreñimiento, se conoce como síndrome de Chilaiditi. Se desconoce en qué medida estos signos o síndromes pueden persistir en el adulto y hasta qué punto pasada la infancia deben ser motivo de preocupación y de tratamiento. Presentamos dos casos acontecidos en nuestro hospital. Las características peculiares de ambos pacientes nos hacen pensar en la posible repercusión de estas anomalías en la edad adulta y en la necesidad de su conocimiento.

Casos clínicos: Paciente 1: recién nacido con diagnóstico de gastrosquisis. Se objetiva defecto de pared paraumbilical con evisceración de intestino delgado con aspecto helicoidal (fig. 1A). Existen 20 cm de yeyuno proximal dilatado y 40-50 cm de yeyunoileon que termina en atresia, con paredes engrosadas y “peel” sobre eje vascular de mesentérica superior. Malrotación intestinal con ciego epigástrico y microcolon izquierdo. Tras intervención quirúrgica compleja en 2 tiempos el paciente presenta buena evolución. Paciente 2: recién nacido con onfalocele. El hígado central, carece de fijación al diafragma, y pende de un pedículo posterior de escaso diámetro (fig. 2A). Tras reducción progresiva del onfalocele con control de la presión intravesical, se realiza el cierre al 8º día. Existe malrotación intestinal. La radiografía abdomen de control muestra hígado en posición central, intestino delgado en hemiabdomen inferior y ángulo hepático del colon subdiafragmático derecho.



Discusión: La incidencia de este signo es de 0,002%. La prevalencia del signo de Chilaiditi aumenta con la edad, embarazo y con obesidad. Las características radiológicas son: Elevación del hemidiafragma derecho; interposición de asa delgada o gruesa entre el hígado y el diafragma; desplazamiento caudal y medial del hígado. El diagnóstico de la interposición hepato-diafragmática se suele hacer por radiología aunque puede confundirse con neumoperitoneo si no se visualiza claramente el colon; en la ecografía la imagen del intestino colapsado puede confundirse con una masa y TAC con contraste y el enema opaco muestran claramente el diagnóstico. Dentro del diagnóstico diferencial debe considerarse absceso subfrénico, hernia diafragmática, neumatosis intestinal, quiste hidatídico y tumores hepáticos. Este signo presenta escasa trascendencia clínica aunque se describe como factor predisponente para desarrollar futuras patologías abdominales, como vólvulo de colon sigmoides, colon transversal o estómago, cuadros oclusivos de repetición. Esta patología suele ser considerada como una causa de dolor abdominal recurrente. Nuestros dos pacientes, ahora con signo de Chilaiditi pueden sufrir un auténtico síndrome Chilaiditi en cualquier momento de su vida futura, o una apendicitis en su situación de malrotación y localización apendicular ectópica. A nuestro juicio el cirujano de adultos debe conocer esta patología, a efectos de tratar adecuadamente este tipo de pacientes.