



Cirugía Española



www.elsevier.es/cirugia

P-417 - PRESENTACIÓN INUSUAL DE ANGIODISPLASIA INTESTINAL: PERFORACIÓN DE COLON TRANSVERSO CON ABSCESO RETROPERITONEAL MASIVO SECUNDARIO

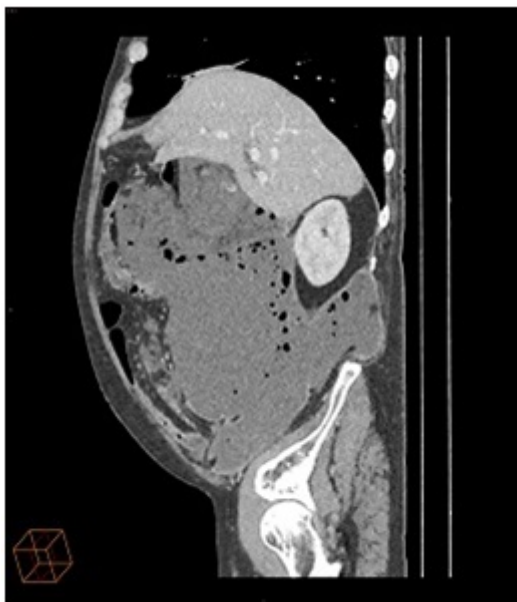
Campos Martínez, Francisco Javier; de la Vega Olías, María del Coral; Najeb Al Assad, Assad; Moreno Arciniegas, Alejandra; Díez Núñez, Ana; Mendoza Esparrel, Gloria María; Salas Álvarez, Jesús María; Vega Ruíz, Vicente

Hospital Universitario de Puerto Real, Puerto Real.

Resumen

Introducción: Presentación de un caso de angiodisplasia intestinal clínicamente atípica, como absceso retroperitoneal masivo secundario a perforación de colon transverso, así como la evolución postoperatoria en probable relación a la misma.

Caso clínico: Varón de 65 años, alcohólico crónico y fumador activo con esteatosis hepática. Consulta en Urgencias por dolor abdominal generalizado, continuo y de intensidad creciente, de un mes de evolución asociado a pérdida ponderal significativa. A la exploración se observa abdomen distendido y timpanizado, con dolor generalizado a la palpación, sin defensa ni peritonismo. Gran masa en hipocondrio y flanco derechos. Tacto rectal negativo. Se completa estudio con parámetros analíticos (elevación de RFA y anemia normocítica normocrónica) y TAC de abdomen-pelvis. En TAC se objetiva extensa colección intraabdominal (30 × 18 × 14 cm) compatible con absceso encapsulado que ocupa la totalidad del hemiabdomen derecho (espacio pararenal anterior y paracólico derechos) y que comprime órganos adyacentes. Se indica cirugía urgente. Como hallazgos intraoperatorios encontramos peritonitis fecaloidea generalizada con perforación en colon transverso proximal sugestivo de masa tumoral y gran absceso retroperitoneal desde espacio subhepático hasta fondo de saco de Douglas. Realizamos hemicolectomía derecha con ileostomía terminal, fistula mucosa colónica y drenaje/lavado retroperitoneal. Se remite pieza quirúrgica a AP. El paciente pasa a UCI por inestabilidad hemodinámica precisando vasoactivos. Durante el postoperatorio inmediato presenta una HDA por gran úlcera gástrica que se maneja de forma conservadora. Presenta nuevo episodio de HDA por ulceración en incisura angularis tratada endoscópicamente mediante asociación de adrenalina y polidocanol. Se requiere colocación de filtro de vena cava por episodios de TVP sin posibilidad de manejo anticoagulante dado el alto riesgo hemorrágico. En postoperatorio tardío presenta HDB por pólipo colónico que se reseca endoscópicamente. La AP quirúrgica se informa como angiodisplasia intestinal (elementos ectásicos vasculares) en toda la extensión de la pieza quirúrgica con necrosis hemorrágica y perforación asociada en colon transverso. La AP de ambas biopsias de mucosa gástrica muestra cambios compatibles con úlcera gástrica sin signos de malignidad.



Discusión: La angiodisplasia intestinal constituye la anomalía vascular más frecuente del tubo digestivo, de probable causa degenerativa, y cuya localización más frecuente es el tracto digestivo, útero y vejiga. La prevalencia estimada (0,2-3%) aumenta hasta 6% si la indicación de colonoscopia es la hemorragia. Se manifiesta como una HDB (segunda causa en mayores de 60 años tras diverticulosis) cuya presentación típica es una rectorragia crónica, autolimitada y recurrente, pudiendo debutar como sangrado masivo o anemia ferropénica por pérdidas ocultas. No existen publicaciones en las que esta patología se presente como causa de perforación colónica, ni como presentación clínica ni como complicación evolutiva, excepto las iatrogénicas durante las maniobras terapéuticas endoscópicas. Queda patente el desconocimiento actual y las controversias sobre esta entidad clinicopatológica y la necesidad de profundizar en su patogenia.