



# Cirugía Española



[www.elsevier.es/cirugia](http://www.elsevier.es/cirugia)

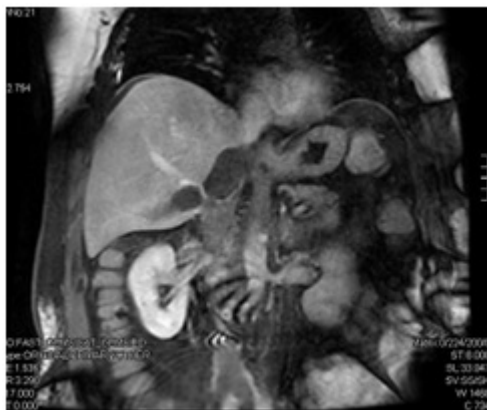
## P-272 - QUISTE HIDATÍDICO EN EL LÓBULO CAUDADO COMO CAUSA EXCEPCIONAL DE TROMBOSIS EN VENA CAVA INFERIOR

Ortega Vázquez, Irene; Fernández Sánchez, Rocío; Cuadrado, Ángel; Madridano Cobo, Olga; González Zunzarren, Mariana; Sánchez Cabezudo, Fátima; Sánchez López, José Daniel; Picardo Nieto, Antonio Luis

Hospital Infanta Sofía, San Sebastián de los Reyes.

### Resumen

**Objetivos:** Presentación de un caso clínico atípico, con una trombosis masiva de la vena cava inferior secundaria a un quiste hidatídico en el lóbulo caudado. La hidatidosis es una zoonosis parasitaria causada por *Echinococcus granulosus*. Los quistes tienen un crecimiento lento por lo que suelen diagnosticarse en la edad adulta, cuando producen síntomas por compresión o como hallazgo casual en pruebas de imagen. La trombosis vena cava suele ser secundaria a una TVP distal en pacientes con factores predisponentes (hipercoagulabilidad, pacientes oncológicos, con antecedente quirúrgico reciente, trombosis previa o encamamiento prolongado...). **Caso clínico:** Este caso constituye una forma de presentación atípica, en la que la compresión del quiste hidatídico favoreció el desarrollo de una trombosis masiva del sistema venoso distal en un varón de 63 años sin comorbilidades. El paciente consultó por la aparición aguda de edemas bilaterales en las extremidades inferiores y escroto, fracaso renal (Cr 2,57), y dolor lumbar intenso. Se completó estudio con ecografía abdominal, TAC toracoabdominal, RMN hepática y eco-doppler de MMI que evidenciaron una trombosis extensa con afectación de la cava infrahepática, las venas renales, las venas ilíacas internas y externas y el sistema venoso profundo de miembros inferiores. Se descartó la presencia de un TEP concomitante. En el lóbulo caudado se identificó una lesión quística de paredes calcificadas de  $3,5 \times 6 \times 4$  cm y aspecto crónico (Estadio ES5) que comprime y colapsa la vena cava en su porción intrahepática. Presentaba una comunicación de la vena cava inferior con suprahepática anómala en segmentos inferiores del LHD, en continuidad con circulación colateral, ambas trombosadas. Es probable que esta suprahepática haya estado proporcionando drenaje venoso hacia la suprahepática derecha (efecto shunt) y permitiendo el desarrollo de colaterales. La trombosis de esta vena accesoria y la circulación colateral pueden haber precipitado el cuadro. La serología para *echinococcus* confirmó el diagnóstico. El estudio de trombofilia resultó negativo. Se valoró la colocación de un filtro de vena cava, desestimándose por el riesgo de fragmentar el trombo y desencadenar un tromboembolismo pulmonar. Se desestimó la realización de trombectomía y otros procedimientos endovasculares dada la extensión de la trombosis. Se desestimó igualmente la resección del quiste porque no garantiza la repermeabilización del trombo, iniciándose tratamiento con albendazol. El paciente presentó una buena evolución clínica con tratamiento anticoagulante, con disminución progresiva de los edemas y corrección del fracaso renal.



**Discusión:** El síndrome de vena cava inferior exige un alto índice de sospecha, debiendo descartarse en pacientes con edemas en MMII refractarios a tratamiento médico o ascitis. En el diagnóstico etiológico deben excluirse procesos inflamatorios o neoplásicos a nivel hepático o renal, como ilustra este ejemplo de hidatidosis. El tratamiento consiste en la anticoagulación precoz, debiendo considerar el filtro de vena cava para prevenir los TEP que constituyen la principal causa de mortalidad. En casos secundarios a compresión extrínseca está indicado el tratamiento de la causa siempre que sea posible.