



Cirugía Española



www.elsevier.es/cirugia

P-184 - Liposarcoma primario de duodeno

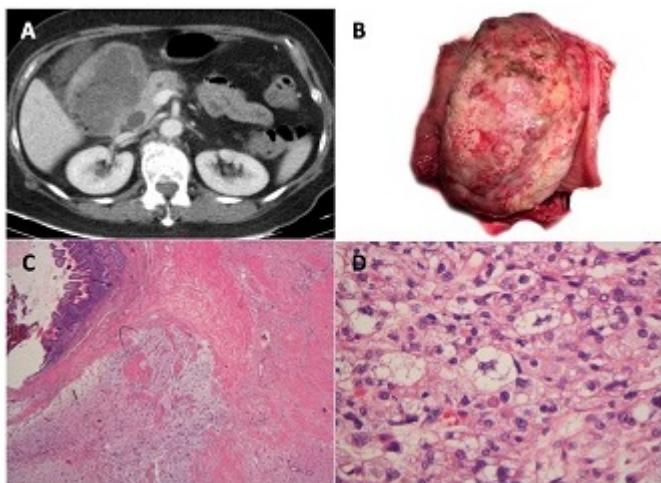
Sevila Micó, Silvia; Greco Bermúdez, Laura Valentina; Villodre Tudela, Celia; Melgar Requena, Paola; de la Hoz, Javier; Aparicio, José Ramón; de Madaria, Enrique; Lluís Casajuana, Félix

Hospital General Universitario, Alicante.

Resumen

Introducción: Los tumores malignos primarios del duodeno representan tan sólo el 0,3% de todos los tumores digestivos, pero alcanzan el 50% de todas las neoplasias del intestino delgado (Fagniez, Zuckschwerdt 2001). El más frecuente es adenocarcinoma, seguido de linfoma, leiomioma/leiomiosarcoma, carcinoide, gastrinoma y tumor del estroma gastrointestinal (Karremans, Ann Surg 1979; Bal, World J Gastroenterol 2007; Terada, Int J Clin Exp Pathol 2012). Hay que diferenciarlos de otras neoplasias originarias de la ampolla de Vater, el páncreas o el colédoco. Y también de la invasión duodenal protagonizada por otros tumores retroperitoneales. En la literatura sólo figura un caso de liposarcoma primario de duodeno (Okabayashi, Intern Med, 2013).

Caso clínico: Mujer de 68 años, que ingresó por vómitos, fiebre persistente con hemocultivos negativos, y anemia (Hb 8,3 g/dL). Marcadores tumorales negativos. TC abdominal: masa exofítica quístico-necrótica, de 12 cm de diámetro máximo (fig. A), que dependía de 2ª porción duodenal, condicionaba dilatación proximal de la vía biliar y conducto de Wirsung, con hidrops vesicular. Gastroduodenoscopia: bulbo duodenal comprimido por lesión lisa blanquecina de consistencia semidura, que impedía el paso del endoscopio. Biopsia: neoplasia de alto grado con fondo mixoide, concordante con sarcoma. Intervención quirúrgica: duodeno muy dilatado que envolvía un tumor de 12 cm situado en su interior (B); se efectuó duodeno-pancreatectomía cefálica a lo Whipple; alta al 6º día post-operatorio. Anatomía Patológica: liposarcoma pleomórfico de crecimiento intraluminal en duodeno, que infiltraba páncreas, con márgenes libres, situados > 2 cm, sin invasión linfovascular ni perineural, grado 3 de la clasificación FNCLCC (> 19 mitosis/10 campos de gran aumento, necrosis grado 1 [50%], de tipo histológico grado 3) (C,D). Oncología: se programó para seguimiento con pruebas de imagen. Comentarios: Según las recientes directrices de la Organización Mundial de la Salud, las dos clasificaciones histológicas más empleadas para los tumores de partes blandas son NCI (National Cancer Institute, EEUU) y FNCLCC (French Fédération Nationale des Centres de Lutte Contre le Cancer). Esta última ofrece mejor correlación con la supervivencia global y la libre de enfermedad. El tumor que presentamos obtuvo un grado 3 en la clasificación FNCLCC. La exéresis quirúrgica es la principal modalidad terapéutica. Para los sarcomas de alto grado, mayores de 5 cm, no está claro el papel de la quimioterapia adyuvante. Los sarcomas retroperitoneales y viscerales constituyen un problema aparte, cuyo principal inconveniente es la consecución de un margen de resección libre y la aparición insidiosa de recidivas. Globalmente, la supervivencia a 5 años de los pacientes con sarcoma de tejidos blandos de grado 3 se sitúa alrededor del 50%. Existen pocas evidencias que apoyen una actitud quirúrgica en los tumores malignos de duodeno. En el adenocarcinoma de duodeno, la resección con finalidad curativa ofrece mejor supervivencia que las opciones paliativas (Kawahira, Int Surg, 2011).



Discusión: Presentamos el segundo caso publicado de liposarcoma primario de duodeno. Al igual que el primero, se originaba en la 2ª porción del duodeno, era de gran tamaño, y se acompañaba de anemia por pérdida de sangre.