



# Cirugía Española



[www.elsevier.es/cirugia](http://www.elsevier.es/cirugia)

## P-255 - Colangitis autoinmune asociada a IgG4 (CAI) como simuladora de neoplasia de la vía biliar

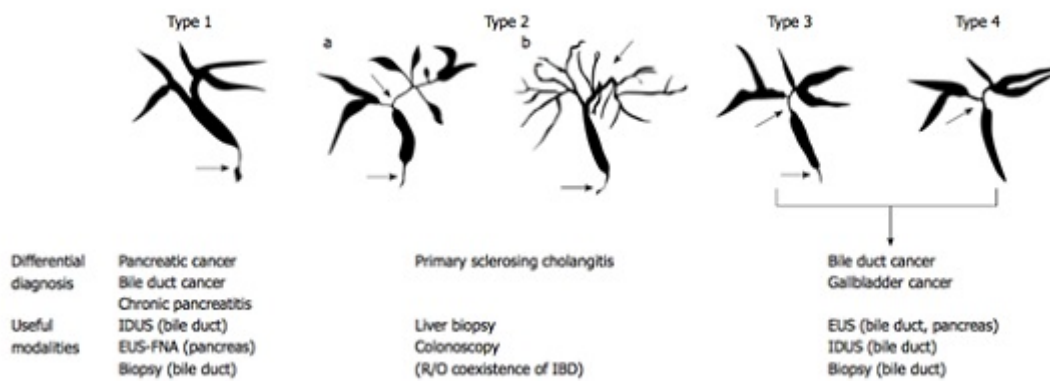
*Muñoz Muñoz, Paula; Morante Perea, Ana; Mendía Conde, Elena; Lisa Catalán, Eduardo; Sanjuanbenito Dehesa, Alfonso*

*Hospital Ramón y Cajal, Madrid.*

### Resumen

**Objetivos:** La colangitis asociada a IgG4 (CAI) es la afectación de la vía biliar en la enfermedad sistémica asociada a IgG4, que puede asociar pancreatitis autoinmune (PAI), y menos frecuentemente, sialoadenitis o fibrosis retroperitoneal. Es una entidad caracterizada por engrosamiento circular y simétrico de la vía biliar asociado a estenosis, por infiltración de células plasmáticas IgG4 positivas y extensa fibrosis. Clínica y radiológicamente puede ser indistinguible de la colangitis esclerosante primaria, aunque la CAI se presenta en individuos de mayor edad, existe elevación sérica de IgG4 y buena respuesta a corticoides. La CAI se divide en cuatro subtipos según el patrón colangiográfico de estenosis. Las lesiones de la vía biliar extrahepática del tipo 1, 3 y 4 pueden ser indistinguibles del colangiocarcinoma. Si dichas lesiones son únicas y no existe PAI asociada, el diagnóstico diferencial es complejo dada la baja sensibilidad de la citología.

**Caso clínico:** Varón de 57 años con cuadro de ictericia progresiva asociada a dolor en epigastrio e hipocondrio derecho de 5 días de evolución. La AS mostraba bilirrubinemia total de 8,75 g, elevación de transaminasas, GGT y FA con amilasa y lipasa normales. La ecografía abdominal evidenciaba colelitiasis con vesícula de paredes no engrosadas, vía biliar intrahepática no dilatada y extrahepática no evaluable. En el TAC abdominal se apreciaba dilatación arrosariada y difusa de la vía biliar intra y extrahepática, del conducto cístico y la vesícula biliar y colédoco dilatado hasta porción intrapancreática con stop abrupto a este nivel sin objetivarse lesión obstructiva. La eco-endoscopia posterior describía una imagen hipoecogénica en colédoco medio que provocaba dilatación retrógrada de la vía biliar intra y extrahepática compatible con colangiocarcinoma. Ante el diagnóstico de sospecha se llevó a cabo una pancreatoduodenectomía abierta. El análisis anatómo-patológico definitivo identificó en la transición cístico-colédoco un engrosamiento homogéneo del conducto a expensas de la pared y de los tejidos blandos circundantes, con extensa fibrosis y presencia de células plasmáticas IgG4 +, compatible con enfermedad fibrosante por IgG4 con afectación de la vía biliar extrahepática sin evidencia de displasia o malignidad. Parénquima pancreático sin alteraciones.



**Discusión:** La colangitis asociada a IgG4 es una entidad que puede simular clínica y radiológicamente tres entidades de pronóstico infausto: colangitis esclerosante, carcinoma pancreático y colangiocarcinoma. Dado que la CAI es una entidad benigna con buena respuesta al tratamiento esteroideo, debe tenerse en cuenta como diagnóstico diferencial en presencia de una estenosis atípica de la vía biliar. Para el diagnóstico de la CAI se han descrito los criterios de HISORt (Histología, Imagen de la vía biliar, Serología, afectación de otros órganos y respuesta a corticoides). En el diagnóstico diferencial con el colangiocarcinoma es fundamental la toma de muestras con CPRE, la caracterización de las estenosis por ecoendoscopia o ecografía intraductal, el estudio colangiográfico mediante colangiograma RM o TAC que puede demostrar afectación de otros órganos, y niveles de IgG4 séricos superiores a 207 mg/dL. Si no es posible confirmar malignidad, algunos autores proponen un ensayo terapéutico con pauta breve de corticoides antes de plantear una cirugía oncológica.