



## P-127 - RECONSTRUCCIÓN DE TRÁNSITO DIGESTIVO TRAS ESOFAGOGASTRECTOMÍA TOTAL POR INGESTA DE CÁUSTICO

Vallejo Bernad, Cristina<sup>1</sup>; Pascotto, Beniamino<sup>2</sup>; Arru, Luca<sup>2</sup>; Goergen, Martine<sup>2</sup>; Azagra, Juan Santiago<sup>2</sup>

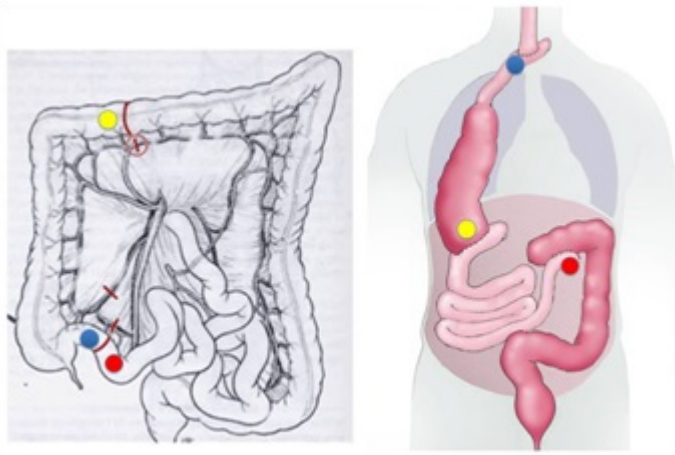
<sup>1</sup>Hospital Universitario Miguel Servet, Zaragoza; <sup>2</sup>Centre Hospitalier de Luxembourg, Luxemburgo.

### Resumen

**Objetivos:** Describir una nueva vía posible de reconstrucción de tránsito digestivo alto tras esófago-gastrectomía total por ingesta de cáustico a raíz de un caso acontecido en nuestro centro.

**Métodos:** Se trata de una mujer de mediana edad sin antecedentes de interés que es traída al Servicio de Urgencias tras ingesta de sosa cáustica en su domicilio. En primer lugar, se realizó la atención inicial en Urgencias con soporte médico y asegurando la vía respiratoria, se objetivó que no existía perforación con TC y se solicitó gastroscopia urgente para valorar la extensión de las lesiones. La gastroscopia mostró necrosis difusa circunferencial, por lo que se indicó la intervención quirúrgica urgente realizándose esófago-gastrectomía total con esofagostomía cervical y yeyunostomía de alimentación. Durante el postoperatorio, la paciente precisó de dilatación por estenosis de la esofagostomía y esternotomía para bypass coronario por infarto masivo. Tras su recuperación, se indicó intervención quirúrgica programada para reconstrucción de tránsito digestivo.

**Resultados:** Para la reconstrucción esofágica está aceptada la utilización del colon derecho en los pacientes en los que el estómago no está disponible. Las vías principales para la localización del neoesófago son el mediastino, la vía retroesternal o la preesternal o subcutánea. En el caso de nuestra paciente, ninguna de estas vías era posible por sus antecedentes previos. Por ello, para la reconstrucción de su tránsito digestivo se programó una intervención con tiempo abdominal, torácico y cervical para conformación de una plastia de colon derecho asociado a 20 cm de íleon con sección de la arteria ileocólica que permitiera una buena movilización de la pieza y el ascenso sin tensión de la plastia por detrás del hígado, a través del diafragma, por detrás del pulmón derecho a lo largo de las costillas posteriores, pasando por detrás de los grandes vasos y la tráquea para realizar la anastomosis a nivel cervical izquierdo (fig.). El postoperatorio de la paciente fue favorable, retirándose la yeyunostomía de alimentación tras un mes desde la cirugía.



**Conclusiones:** La ingesta de cáustico no es rara ni anodina y es necesario tener protocolos de actuación claros con un equipo multidisciplinar para atender a estos pacientes. La indicación quirúrgica se hará de forma rápida cuando sea necesaria y favoreciendo siempre los accesos mínimamente invasivos. Y, sobre todo, valorando todas las opciones posibles quirúrgicas para hacer avanzar la medicina.