



Cirugía Española



www.elsevier.es/cirugia

P-089 - DIAGNÓSTICO DIFERENCIAL DEL DERRAME PLEURAL METASTÁSICO: EL CARCINOMA PAPILAR DE TIROIDES COMO ETIOLOGÍA EXCEPCIONAL

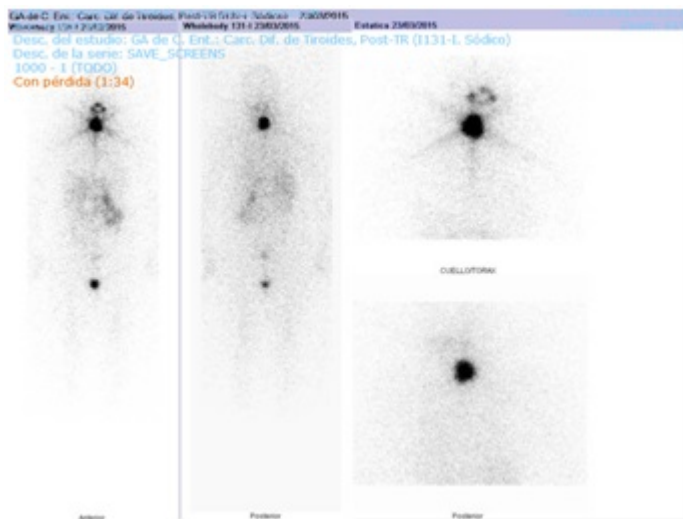
Díez Núñez, Ana; de la Vega Olías, María del Coral; Díaz Godoy, Antonio; Mendoza Esparrel, Gloria María; Salas Álvarez, Jesús María; Campos Martínez, Francisco Javier; Calvo Durán, Antonio Enrique; Vega Ruiz, Vicente

Hospital Universitario Puerto Real, Cádiz.

Resumen

Objetivos: Presentar un caso clínico excepcional por su evolución diagnóstica-quirúrgica, en el cual se diagnostica de carcinoma papilar de tiroides tras el debut brusco con derrame pleural contralateral como síntoma inicial.

Caso clínico: Paciente mujer de 37 años de edad con único antecedente de extabaquismo de 5 cigarrillos/día. Presenta como antecedente familiar madre con bocio multinodular no tóxico. Acude a consulta de su médico de cabecera por dolor costal izquierdo de 6 meses de evolución. Se realiza radiografía de tórax que evidencia la existencia de un derrame pleural izquierdo que afecta 2/3 inferiores y citología altamente sospechosa de malignidad. Se completa estudio con toracoscopia que se define como posible metástasis de carcinoma. Se realiza estudio completo en búsqueda de tumor primario y se observa en la ecografía tiroidea un aumento de la glándula a expensas de LTD con nódulo de 11 × 12 mm de bordes mal definidos, calcificaciones groseras y altamente sospechoso de malignidad. No adenopatías cervicales. Se realiza PAAF que informa de carcinoma papilar de tiroides. Perfil hormonas tiroideas y anticuerpos antitiroideos dentro de la normalidad. Se administra a la paciente una dosis de 100 mCi de I-131 oral sin elevación de los niveles de tiroglobulina ni captación de las lesiones pleurales pero sí a nivel de glándula tiroidea. Se concluye como diagnóstico carcinoma papilar de tiroides multifocal de alto riesgo con metástasis pleural no filiada (estadio II: T1N0M1). Dada la complejidad del caso, se presenta en Comité de Tumores y se decide la repetición del estudio anatomopatológico de la lesión pleural y PET-TAC, tras la realización de tiroidectomía total con vaciamiento ganglionar central muy preferente. La cirugía transcurre sin incidencias. En el 2º mes postoperatorio, se realiza nuevo rastreo con I-131 tras la supresión de hormonoterapia tiroidea durante 1 mes en el que continúan sin captar las lesiones pleurales. El nuevo PET-TAC de tórax informa de extensa afectación pleural izquierda, con alta tasa de proliferación celular. Por la distribución e intensidad de la captación de las lesiones habría que descartar la posibilidad de que se trate de un mesotelioma. Se deriva a Cirugía Torácica para valoración. Actualmente, la paciente continúa asintomática, con un hipotiroidismo secundario controlado con levotiroxina 100 µg/día. Tras la valoración y estudio por parte del servicio de Cirugía Torácica, se confirma el origen metastásico tiroideo del derrame pleural.



Discusión: La incidencia de derrame pleural metastásico en el carcinoma papilar tiroideo se encuentra registrada en un 0,6%. Aunque sea poco probable, debemos incluir en el diagnóstico diferencial el carcinoma papilar de tiroides en aquellos derrames pleurales sugestivos de origen metastásico.