



Cirugía Española



www.elsevier.es/cirugia

P-464 - CISTOADENOMA SEROSO PERITONEAL: PRESENTACIÓN DE UN CASO

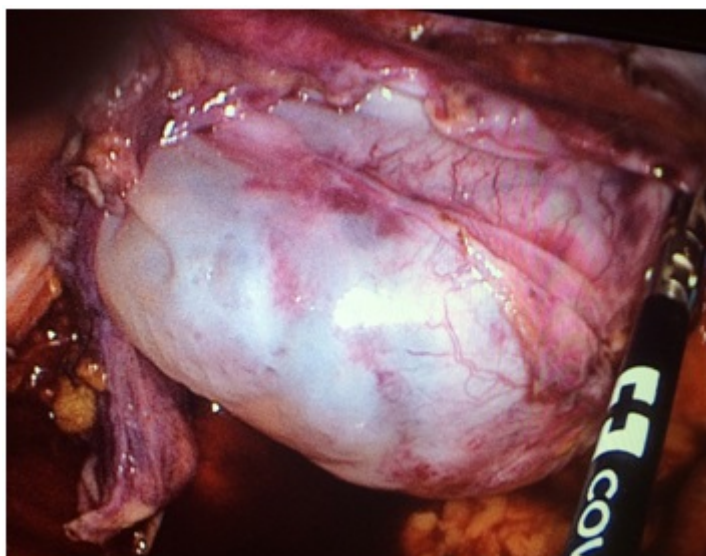
Herrador, Jorge; Forero, Alexander; Argudo, Salvador; Alonso Poza, Alfredo

Hospital del Sureste, Arganda del Rey.

Resumen

Introducción: Presentamos el caso de una paciente con un cistoadenoma seroso originado en el peritoneo parietal de la fosa iliaca derecha (FID) e independiente del ovario.

Caso clínico: Mujer de 30 años sin antecedentes médicos de interés. Cuadro de 8 meses de evolución de molestias abdominales centradas en FID, con sensación de tumoración que ha aumentado de tamaño progresivamente. Niega alteración del ritmo intestinal, emisión de productos patológicos con las deposiciones u otra clínica. En la exploración física se confirma la presencia de una tumoración blanda y discretamente móvil en la FID. El estudio de tomografía computarizada (TC) muestra una lesión de tipo quístico, de 55×53 mm que no depende aparentemente de órganos adyacentes. Se realiza un tránsito intestinal hallando una imagen compatible con compresión extrínseca a nivel de colon derecho adyacente a la válvula ileocecal. La colonoscopia completa es normal así como la exploración ginecológica, que únicamente muestra un quiste anexial derecho de 2 cm independiente de la lesión a estudio. Los marcadores tumorales son negativos. Se realiza una laparoscopia exploradora hallando una lesión de unos 5×6 cm, quística en FID, dependiente del peritoneo parietal y sin relación con el ciego y el apéndice cecal que es normal. Se lleva cabo la exéresis de la lesión así como una apendicectomía. La paciente es dada de alta 48 horas después de la intervención. El estudio anatomopatológico informó de una formación quística de 6 cm de paredes internas lisas rellenas de una material líquido claro, compatible con un cistoadenoma seroso.



Discusión: El cistoadenoma seroso es un tumor benigno originado en el epitelio celómico. Se presenta como una formación quística frecuentemente unilocular, conteniendo un líquido incoloro transparente (seroso). La superficie interna está revestida de células neoplásicas epiteliales altas, cilíndricas y ciliadas. Habitualmente no presentan estructura interna, la pared tiene menos de 3 mm de grosor y no hay proyecciones papilares. Estos hallazgos son más propios de la variante maligna o cistoadenocarcinoma. El cistoadenoma seroso normalmente depende del ovario (siendo la neoplasia ovárica más frecuente) o en menor medida del páncreas, siendo raros los casos de crecimiento independiente a partir de la superficie peritoneal. El cistoadenoma seroso peritoneal independiente del ovario o del páncreas es una entidad rara pero que igualmente tiene un carácter benigno y cuya resección está indicada siempre que haya dudas diagnósticas o sintomatología secundaria.