




Cirugía Española



www.elsevier.es/cirugia

P-262 - ANEURISMAS MÚLTIPLES DE LA ARTERIA ESPLÉNICA

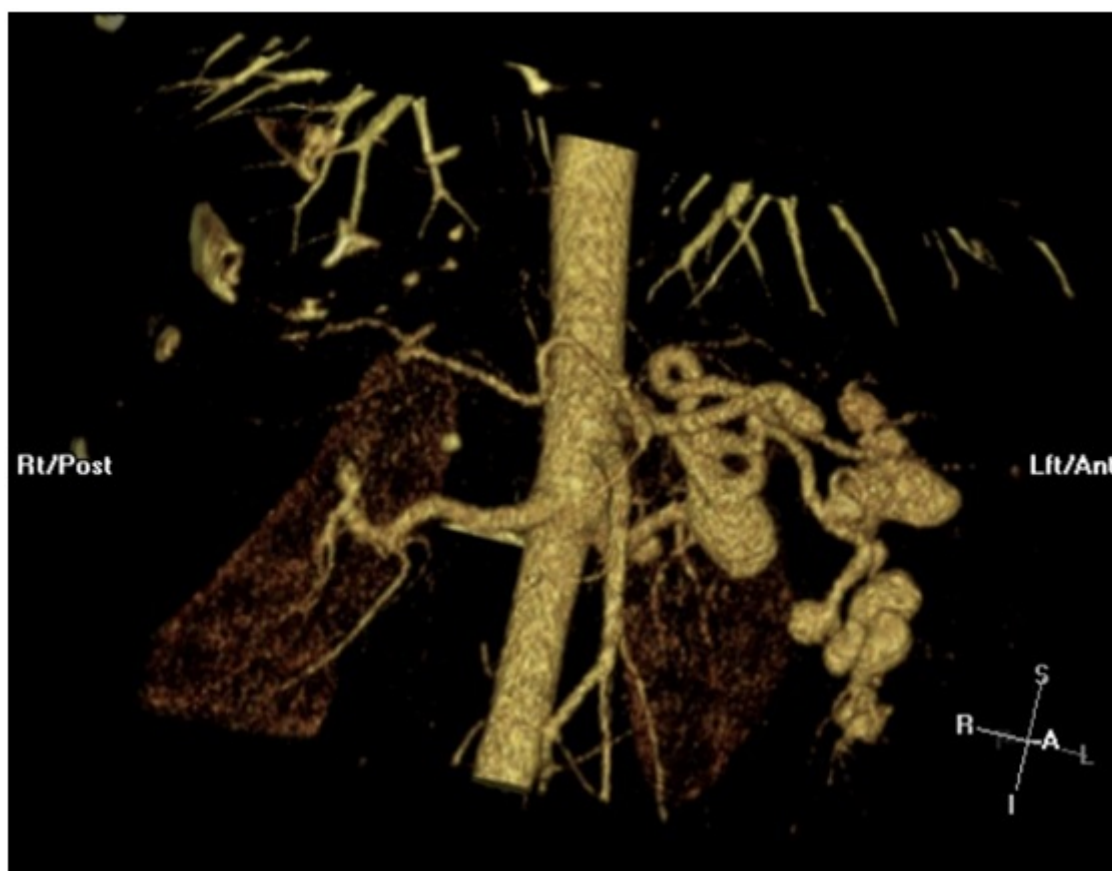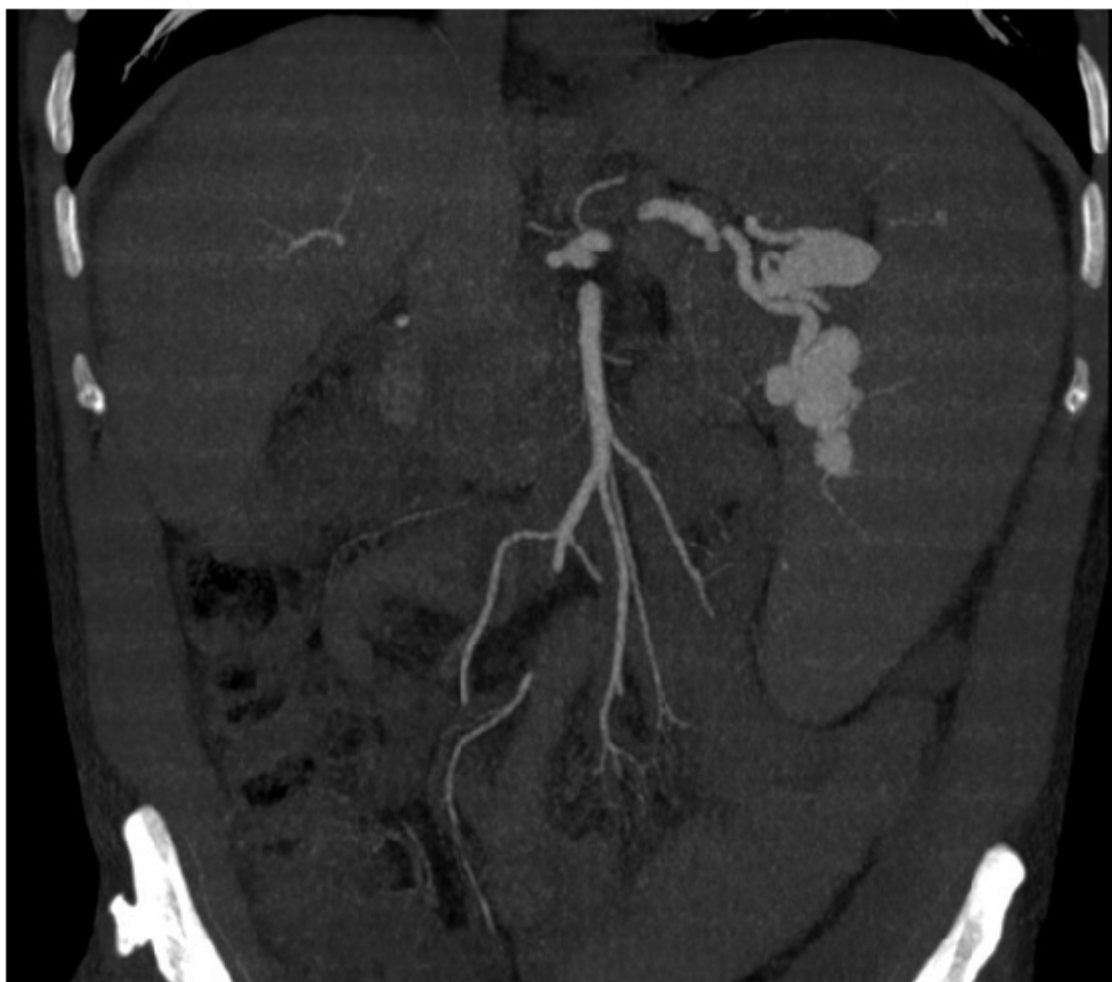García Herrero, Silvia; Gómez García, Pilar; Cruz González, M^a Inmaculada; Ruiz Carballo, Sandra; Bengoetxea Peña, Iker; Iturburu Belmonte, Iñaki; Gómez Palacios, Ángel; Méndez Martín, Jaime

Hospital de Basurto-Osakidetza, Bilbao.

Resumen

Introducción: Los aneurismas de arterias viscerales son entidades poco habituales. Los más frecuentes se localizan en arteria esplénica (60%), definiéndose como dilatación > 1 cm y constituyendo la tercera causa de aneurismas intraabdominales.

Caso clínico: Presentamos el caso de un varón de 49 años. Antecedentes personales: infección VIH C3 (ex ADVP) carga viral negativa en últimos controles; cirrosis hepática Child A5 (ex bebedor, infección VHC); HTP, HDA por varices esofágicas, descompensación ascítica y encefalopatía hepática; TBC, bronquitis crónica, y colecistectomía abierta. En controles sucesivos por TC y RMN se descubren aneurismas de arteria esplénica que habían aumentado de tamaño y número, llegando a ser múltiples en el recorrido de la misma y alcanzando el mayor, situado en el hilio esplénico, los 3 cm. Se valoró la posibilidad de realizar embolización arterial, siendo descartada por parte del servicio de Angiología debido a tortuosidad de la arteria, que impedía la colocación de prótesis endovascular, y a isquemia esplénica que conllevaría y que obligaría igualmente a esplenectomía. Se planteó cirugía programada para ligadura, resección de arteria esplénica y esplenectomía por laparotomía. Se halló HTP en territorio esplenoportal, por lo que se realiza ligadura de arteria esplénica en su salida del tronco celiaco, donde ya se apreciaba un aneurisma, sin sección por el elevado riesgo de hemorragia. Se practicó esplenectomía según técnica habitual. El postoperatorio inmediato se complicó con sangrado y hematoma de pared abdominal secundario a sangrado de arteria epigástrica izquierda, requiriendo reintervención con hemostasia y limpieza del hematoma. Al 6º día postoperatorio, ante sospecha de neumonía intrahospitalaria, se inició tratamiento antibiótico empírico y traslado a UVI, sufriendo empeoramiento neurológico hacia coma por encefalopatía hepática. Falleció al 20º día postoperatorio por fracaso multiorgánico.



Discusión: El tratamiento está indicado en aneurismas > 2 cm, sintomáticos, mujeres embarazadas o jóvenes con deseo de gestación, pacientes pendientes de trasplante hepático o en crecimiento de los mismos. La

elección de tipo de tratamiento se basa en la localización, tamaño y modo de presentación. La cirugía de resección con revascularización, ligadura o esplenectomía ha sido el tratamiento de elección, si bien hoy en día existen otras alternativas como la cirugía laparoscópica y el tratamiento endovascular mediante embolización o colocación de endoprótesis. Diversos autores proponen la embolización como tratamiento de primera línea, indicando cirugía en los casos de inestabilidad, fracaso de la embolización o recurrencia y se preferirá el abordaje laparoscópico en aneurismas de tercios medio y distal de la arteria esplénica y siempre que no se encuentre contraindicado. En nuestro caso se optó por la cirugía dado que la presencia de aneurismas múltiples complicaba el éxito con el empleo de técnicas endovasculares, y se decidió realización de laparotomía en lugar de laparoscopia, debido a la existencia de HPT grave y el alto riesgo de hemorragia que presentaba el paciente.