



Cirugía Española



www.elsevier.es/cirugia

P-154 - OBSTRUCCIÓN INTESTINAL POR FITOBEZOAR EN MECKEL

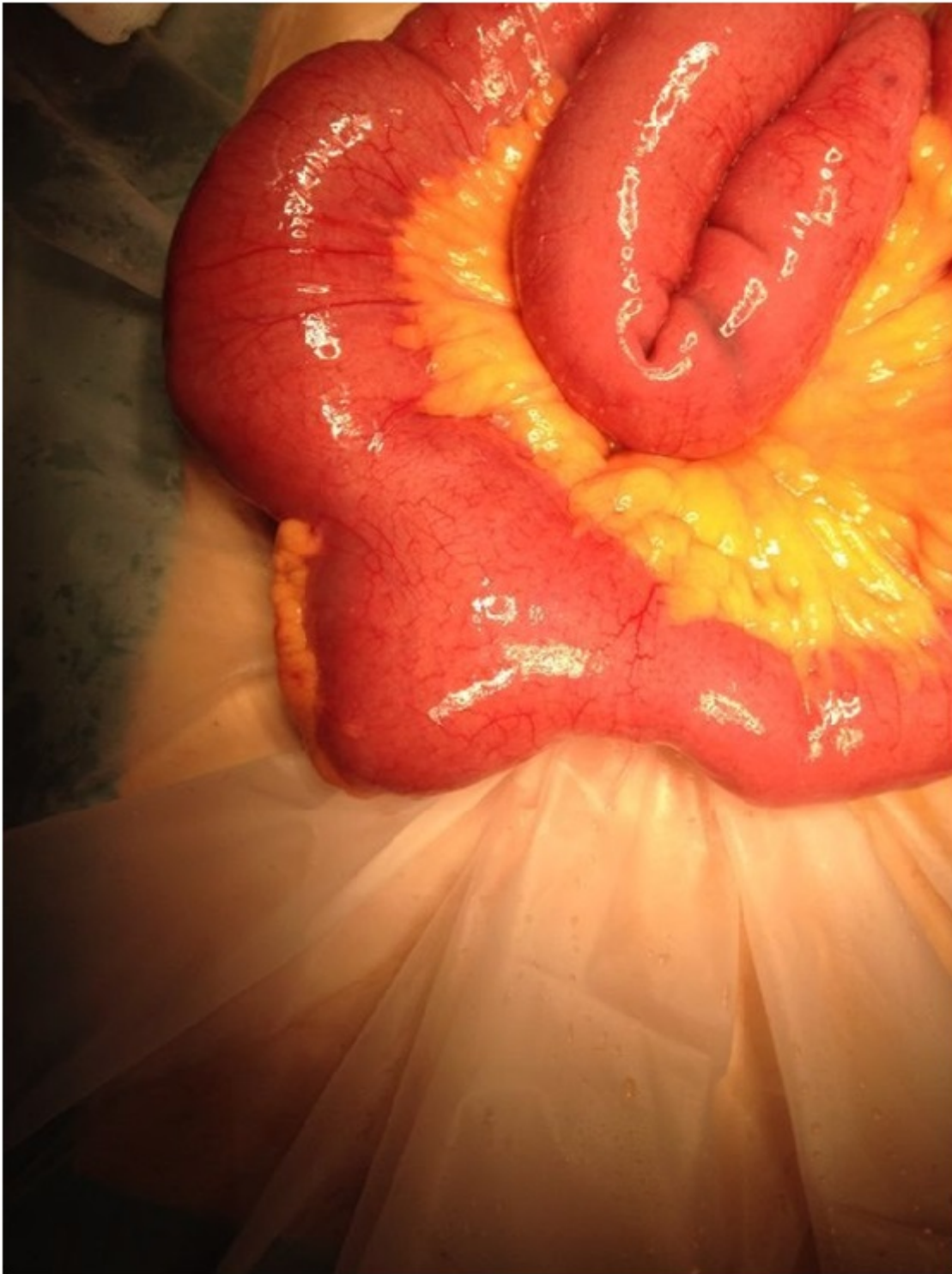
López Blanco, Marta Elisa¹; Gamborino Caramés, Elena²; García Camino, José Manuel¹; Rojo Fernández, Yago¹; Lois Silva, Elena¹

¹Fundación Pública Hospital da Barbanza, Oleiros (Ribeira). ²Hospital Clínico Universitario de Santiago de Compostela, Santiago de Compostela.

Resumen

Objetivos: El divertículo de Meckel (DM) es la anomalía congénita más frecuente del tracto gastrointestinal con una prevalencia del 2%. Su importancia radica en la posibilidad de complicaciones como hemorragia digestiva, diverticulitis, perforación y obstrucción intestinal. Las obstrucciones intestinales por DM ocurren más frecuentemente por invaginación intestinal, volvulación o incarceration. La impactación de un fitobezoar en DM es una causa poco frecuente de obstrucción de intestino delgado (ID) pero cuyas complicaciones presentan una elevada tasa de mortalidad. Los principales factores de riesgo para su formación son la masticación inadecuada y una dieta con alto contenido en fibra. Nuestro objetivo es presentar un caso de obstrucción de ID por impactación de fitobezoar en DM, dada su infrecuencia y que pudo haberse infravalorado ante los hallazgos poco específicos de las pruebas complementarias.

Caso clínico: Varón de 39 años sin antecedentes de interés, intervenido de manera urgente por obstrucción intestinal secundaria a impactación de fitobezoar en DM. Paciente que acude a urgencias por dolor abdominal cólico difuso de 24 horas de evolución. Desde su inicio no ha realizado deposición ni expulsado gases. A la exploración el paciente está afebril, nauseoso, abdomen ligeramente distendido y doloroso difusamente, sobre todo periumbilical y supramesocólico, con sensación de ocupación, sin datos de irritación peritoneal y escaso peristaltismo. En la analítica de sangre únicamente destacan 11.600 leucocitos. La radiografía de abdomen evidencia algún asa de ID levemente distendida y aislados niveles hidroaéreos. Se realiza ECO de abdomen advirtiéndose asas de ID dilatadas, peristaltismo escaso y moderada cantidad de líquido libre. Ante estos hallazgos se realiza TAC abdominal con contraste oral e iv que reveló un segmento de íleon debajo del ángulo hepático del colon, muy dilatado (porción proximal de 4,5 cm y distal de 6 cm) ocupado por contenido fecaloideo que producen dilatación proximal, hallazgos sugestivos de posible bezoar que distiende un segmento de íleon produciendo obstrucción de ID proximal. Con el diagnóstico de obstrucción de ID por bezoar se interviene quirúrgicamente al paciente. Se realiza una laparotomía media periumbilical encontrándose moderada cantidad de líquido libre, dilatación de asas de ID, una de ellas de mayor diámetro con divertículo de DM de boca ancha, lleno de contenido sólido, que produce obstrucción y dilatación del intestino proximal hasta el estómago. Se realiza enterotomía en el extremo del DM extrayéndose una masa de fibras vegetales compactas compatible con fitobezoar. Posteriormente a su extracción se realiza diverticulectomía mediante sutura mecánica. No se identificó ningún hábito alimentario inusual, refiriendo únicamente ingesta de naranjas dos días antes del inicio del dolor.



Discusión: El DM es asintomático, su diagnóstico se realiza cuando surgen complicaciones o de manera incidental. El DM con fitobezoar impactado como causa de obstrucción es infrecuente, pero se debe tener en cuenta en el diagnóstico diferencial del abdomen agudo. Su diagnóstico preoperatorio es difícil ya que sus síntomas son inespecíficos respecto otras causas de obstrucción. El TAC es útil para su diagnóstico. El tratamiento quirúrgico implica la realización de una enterotomía para su extracción y diverticulectomía o resección intestinal.