



# Cirugía Española



[www.elsevier.es/cirugia](http://www.elsevier.es/cirugia)

## P-42 - RESECCIÓN Y RECONSTRUCCIÓN DE CARINA EN PACIENTE CON CONDROSARCOMA TRAQUEAL. A PROPÓSITO DE UN CASO

Marco Matute Núñez, Sara Monge Blanco, María Eugenia Solís Servan, Daniel Andrades Sardiña, José Luis López Villalobos, Miguel Congregado Lorcentales y Ana Isabel Blanco Orozco

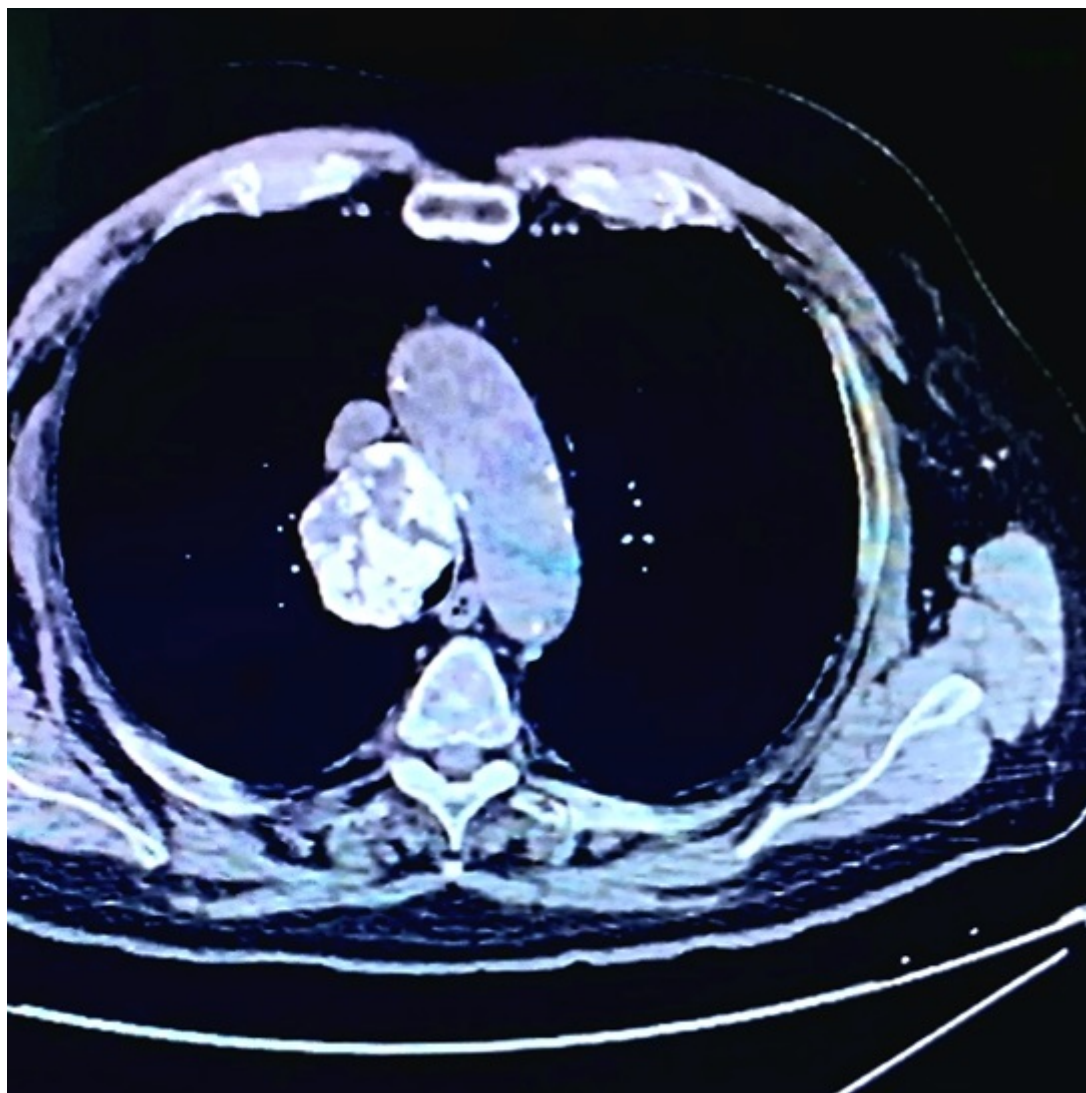
Hospital Universitario Virgen del Rocío, Sevilla.

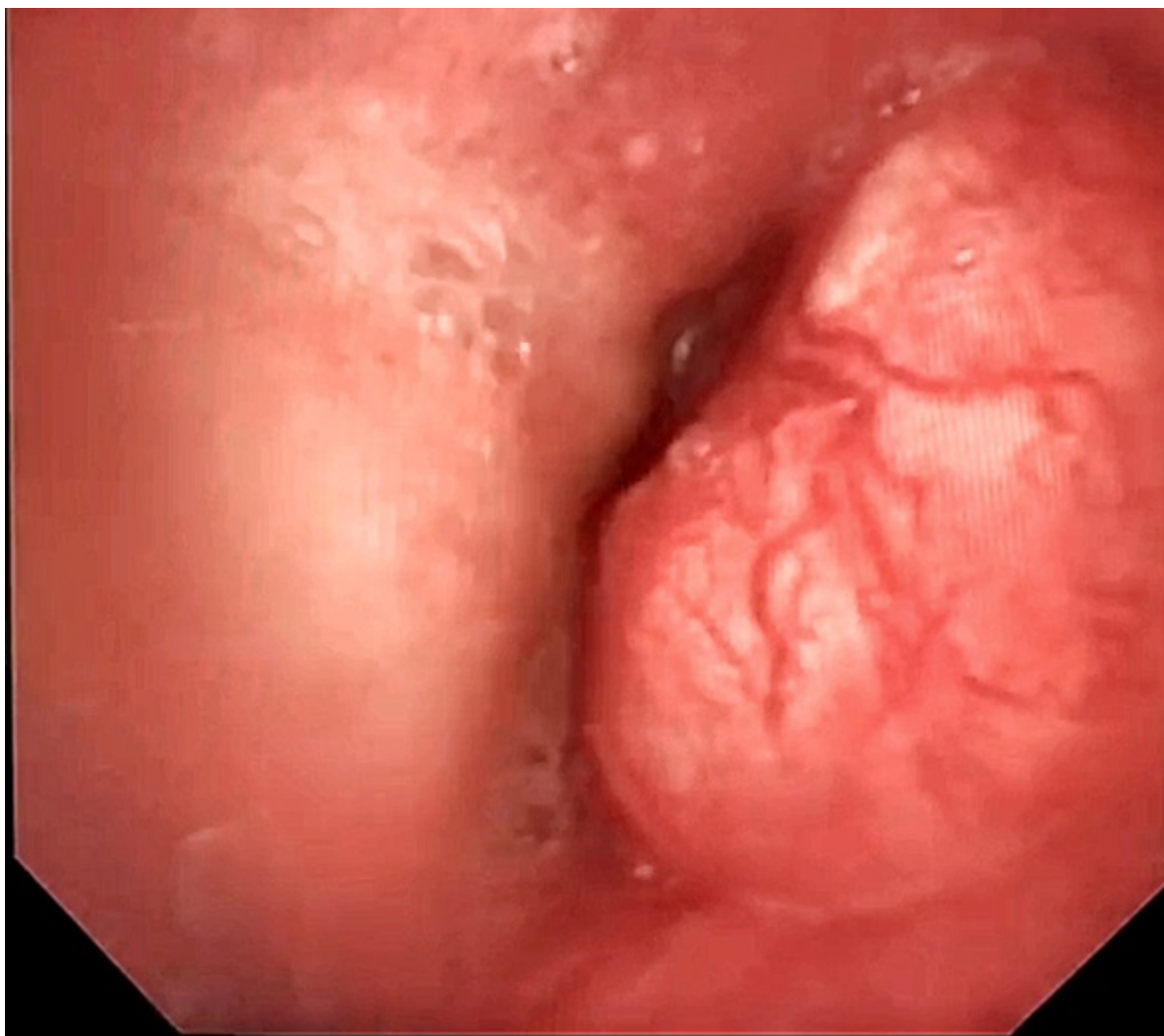
### Resumen

**Introducción:** El condrosarcoma traqueal es un tumor primario infrecuente de la vía aérea del que solo se han descrito 35 casos en los últimos 70 años. Predomina en varones de edad avanzada que presentan de manera insidiosa disnea progresiva como síntoma principal. En el presente documento reportamos el inusual caso de un paciente con condrosarcoma traqueal distal, tratado mediante resección quirúrgica radical. Presentamos un caso de condrosarcoma traqueal distal, su tratamiento y evolución posoperatoria.

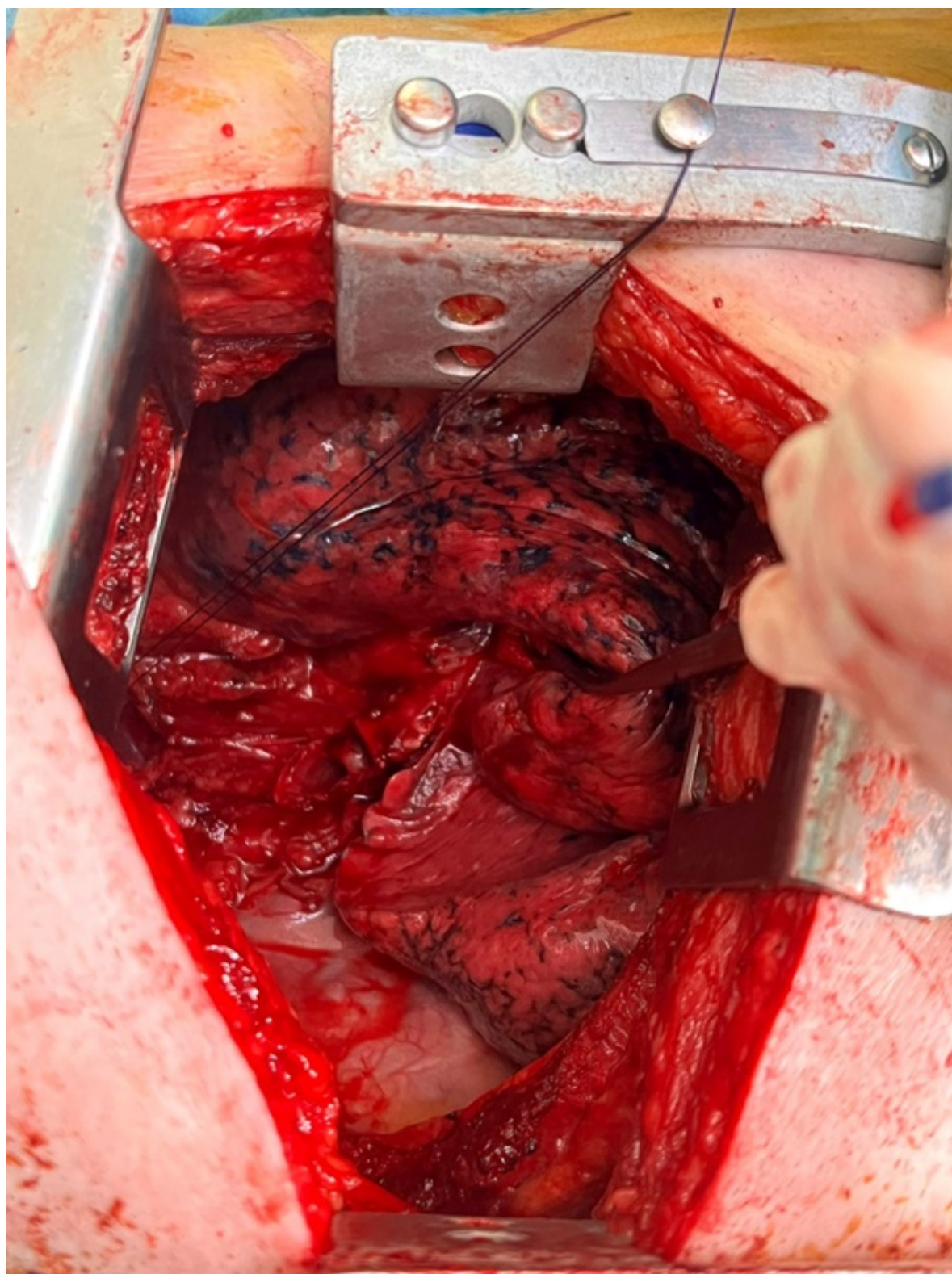**Caso clínico:** Varón de 74 años, fumador, EPOC, con requerimiento de oxígeno domiciliario quien a lo largo de tres meses presenta empeoramiento de su disnea basal y tos productiva con dificultad para la expectoración. A la exploración destaca estridor inspiratorio audible a distancia. Mediante tomografía y fibrobroncoscopia se objetiva una lesión mediastínica calcificada de  $53 \times 45$  mm de diámetro, que comprime e infiltra tercio distal de tráquea y bronquio principal derecho, dejando una luz permeable de 4 mm.

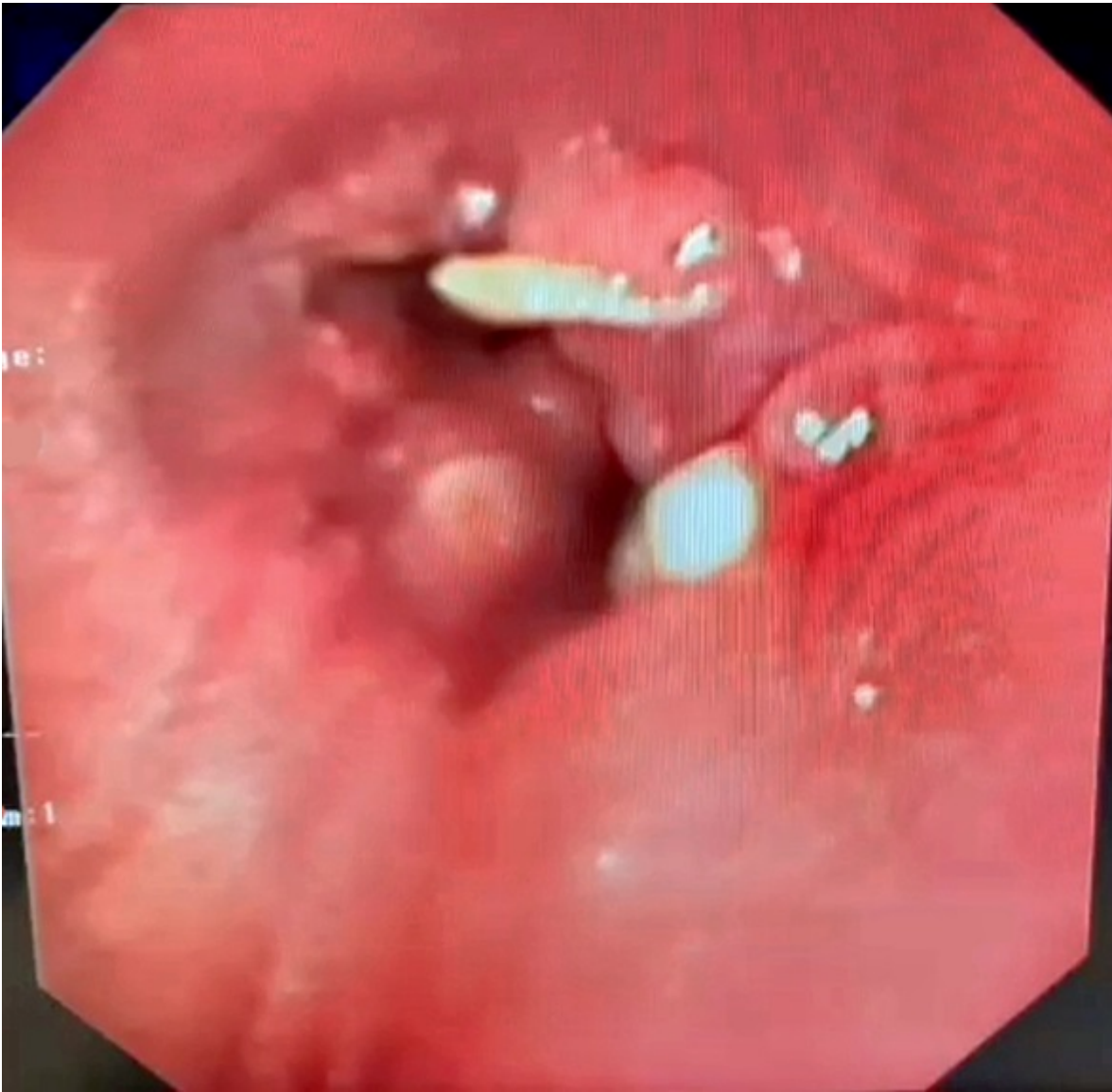
**Resultados:** Por medio de toracotomía posterolateral derecha a nivel de quinto espacio intercostal, se realizó resección traqueal distal a nivel de carina empleando ventilación secuencial inicialmente por vía orotraqueal y tras la resección del segmento afecto y con visión intracampo, se procedió a ventilar a través del bronquio principal izquierdo. Se efectuó la anastomosis con sutura continua empleando sutura trenzada reabsorbible. El curso posoperatorio fue favorable, permaneciendo 72 horas en cuidados intensivos por presentar episodio de fibrilación auricular paroxística que se controló farmacológicamente. Su estancia en planta transcurre sin incidencias y al cabo de 4 días es dado de alta. En la primera revisión por fibrobroncoscopia al mes de la cirugía se evidencia parálisis de la cuerda vocal derecha y la aparición de granulomas sobre la sutura de la anastomosis que no comprometen la luz ni la integridad de la sutura y que son tratados de forma conservadora con corticoterapia. Tras dos meses desde la cirugía se evidencia mejoría con desaparición completa de los granulomas. Evoluciona favorablemente y en consulta posoperatoria se encuentra con buen estado general, disfónico y sin disnea. El diagnóstico anatomo-patológico definitivo fue de condrosarcoma con resección completa sin márgenes afectos.











**Discusión:** El condrosarcoma traqueal es un tumor infrecuente que afecta principalmente a varones (93% de los casos reportados) con una edad media de 65 años y que representa un 0,2% de los tumores malignos primarios de la vía aérea y del cual actualmente no existe una guía de práctica clínica consensuada, siendo los reportes de casos la mejor evidencia disponible. Su tratamiento se basa en la resección quirúrgica con márgenes amplios demostrando los mejores resultados a mediano plazo (seguimiento medio de 2 años), mientras que la radioterapia o la quimioterapia se reservan para pacientes no operables o con enfermedad recurrente, en quienes la edad parece ser el factor de riesgo individual más importante para la recidiva tumoral. En el seguimiento posoperatorio la fibrobroncoscopia permite tanto la visualización como el tratamiento de las posibles complicaciones.