CIR ESP. 2022;100(Espec Congr 1)55

Cirugía Española

www.elsevier.es/cirugia

P-41 - TROMBOSIS DE ARTERIA SUBCLAVIA COMO COMPLICACIÓN DEL SÍNDROME DEL ESTRECHO TORÁCICO: EXTIRPACIÓN DE PRIMERA COSTILLA POR VIDEOTORACOSCOPIA Y TRATAMIENTO ENDOVASCULAR

Monge, S.; Sánchez, C.; Solís, M.E.; Congregado, M.; Manresa, F.; Mengíbar, L.; Blanco, A.I.

Hospital Universitario Virgen del Rocío, Sevilla.

Resumen

Objetivos: El síndrome del estrecho torácico (SET) se produce por la compresión de los elementos neurovasculares que atraviesan el desfiladero torácico superior, desde el tórax al miembro superior. El denominador común sobre el que se ejerce la presión es el primer arco costal. Las causas vasculares arteriales son raras (1% del total). La dilatación posestenótica y el daño intimal pueden producir trombosis arterial y/o embolización distal, que se traduce en isquemia de la extremidad. El tratamiento quirúrgico mediante resección del primer arco costal y escalenotomía consigue la descompresión del paquete vasculonervioso subclavio. Existen diferentes vías clásicas de abordaje como la transaxilar, supraclavicular, posterior o infraclavicular. La vía de abordaje mínimamente invasiva mediante cirugía videotoracoscópica asociado a revascularización endovascular se postula como una opción segura y eficaz.

Caso clínico: Paciente varón de 60 años fumador, hipertenso y con hepatopatía enólica que consulta por lesiones necróticas secas y dolorosas en falange distal de segundo y tercer dedos de la extremidad superior derecha (ESD) de meses de evolución. En la exploración se evidenció ausencia de pulsos a todos los niveles en esa extremidad, discreta frialdad con respecto a la extremidad contralateral, movilidad y fuerza conservadas, y un gradiente de presiones de extremidades superiores de 50 mmHg. La angiotomografía computarizada (angio-TC) de ESD mostró oclusión de arterias subclavia, axilar y humeral (con material trombótico en su interior), con recanalización en radial e interósea, además de la presencia de costillas cervicales bilaterales. Durante la intervención quirúrgica, con colaboración de Cirugía Vascular, se realizó resección videotoracoscópica del primer arco costal y de la costilla cervical accesoria, asociado a revascularización endovascular por acceso femoral derecho de la arteria subclavia con la colocación de dos stents recubiertos: proximal -balón expandible de 8 × 59 (VBX)- y distal -autoexpandible de 6 × 100 mm (Viabahn®)-, GORE®, con buen resultado morfológico en arteriografía de control. En el posoperatorio inmediato recuperó pulso axilar, con ausencia de humeral, radial ni cubital, con mano caliente, buen relleno capilar y temperatura, saturación de O_2 del 97% y reducción del gradiente de presiones en extremidades superiores a 15 mmHg. Tras evolución favorable fue dado de alta el séptimo día posoperatorio.

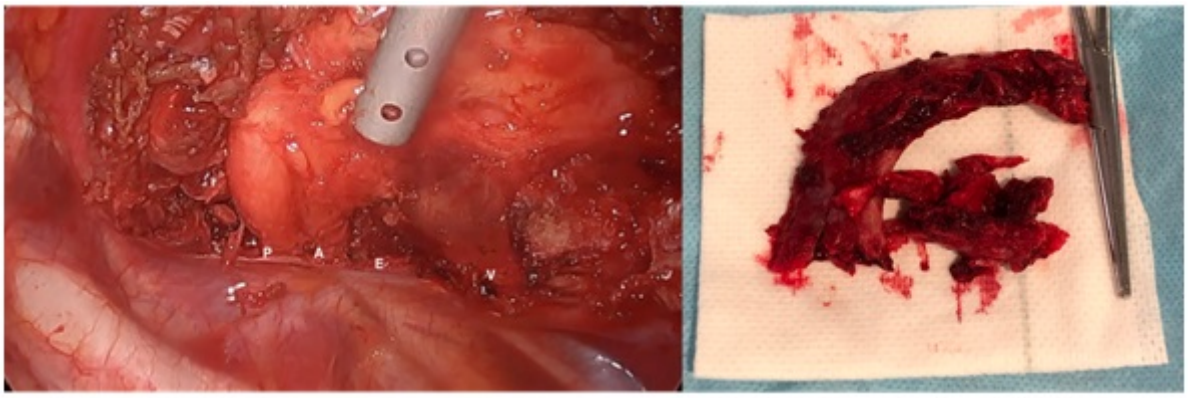

0009-739X © 2022 AEC. Publicado por Elsevier España, S.L.U. Todos los derechos reservados

0009-739X © 2022 AEC. Publicado por Elsevier España, S.L.U. Todos los derechos reservados

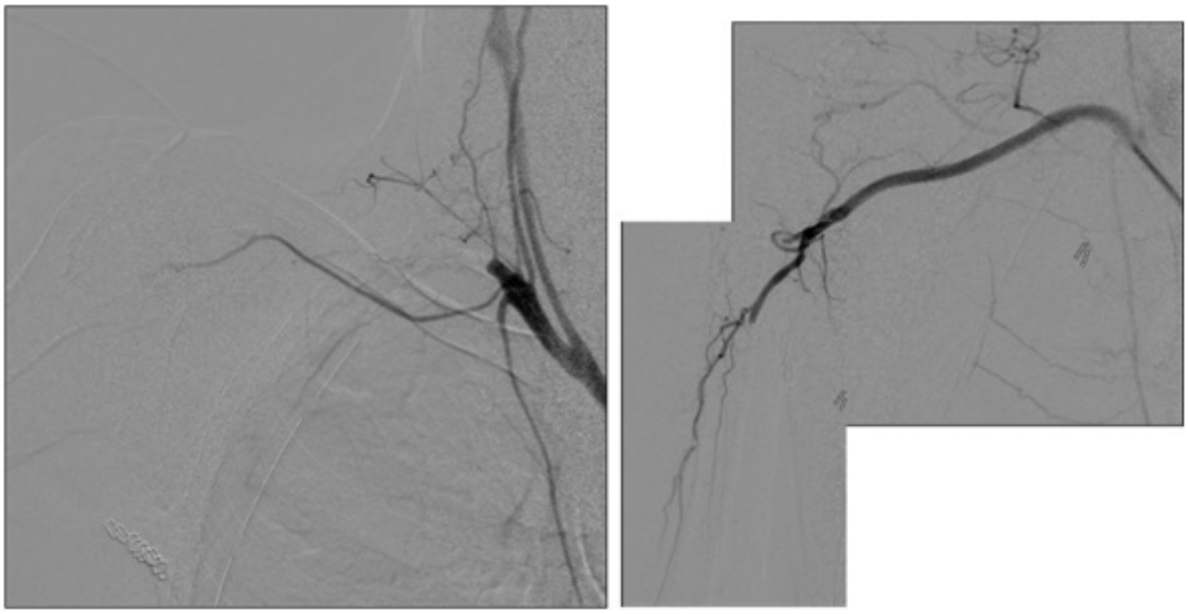

Discusión: El SET arterial puede producir graves secuelas, llegando a la pérdida de la extremidad. El cuadro clínico isquémico o la claudicación intermitente de la extremidad superior dominante en pacientes jóvenes, debe hacernos sospechar esta enfermedad. La cirugía descompresiva es el tratamiento de elección. La cirugía de resección costal videotoracoscópica, así como la revascularización arterial endovascular mediante stents ofrecen resultados prometedores a corto y largo plazo.

0009-739X © 2022 AEC. Publicado por Elsevier España, S.L.U. Todos los derechos reservados