



# Cirugía Española



[www.elsevier.es/cirugia](http://www.elsevier.es/cirugia)

## P-42 - ABORDAJE MULTIDISCIPLINAR DEL PSEUDOANEURISMA DE RASSMUSEN

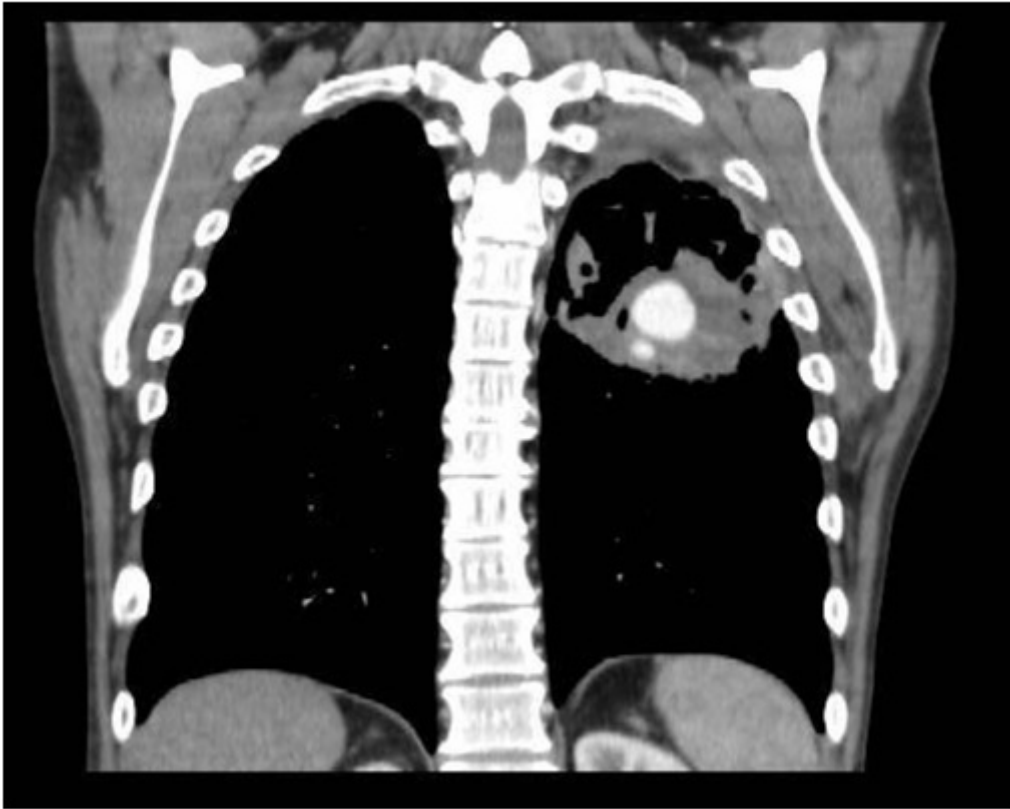
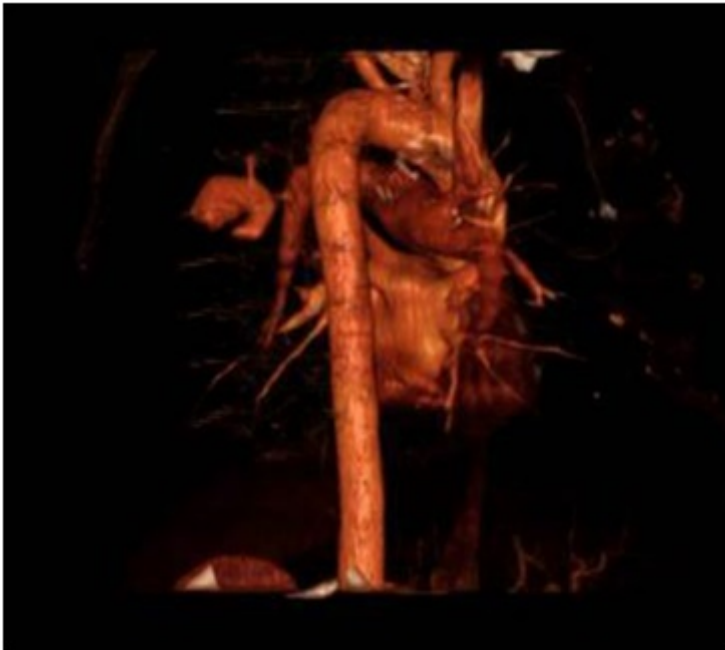García Bautista, C.; Gañán Boscá, A.; Fernández González, O.A.; Zúñiga Sánchez, L.G.; Giraldo Ospina, C.F.; Arrabal Sánchez, R.

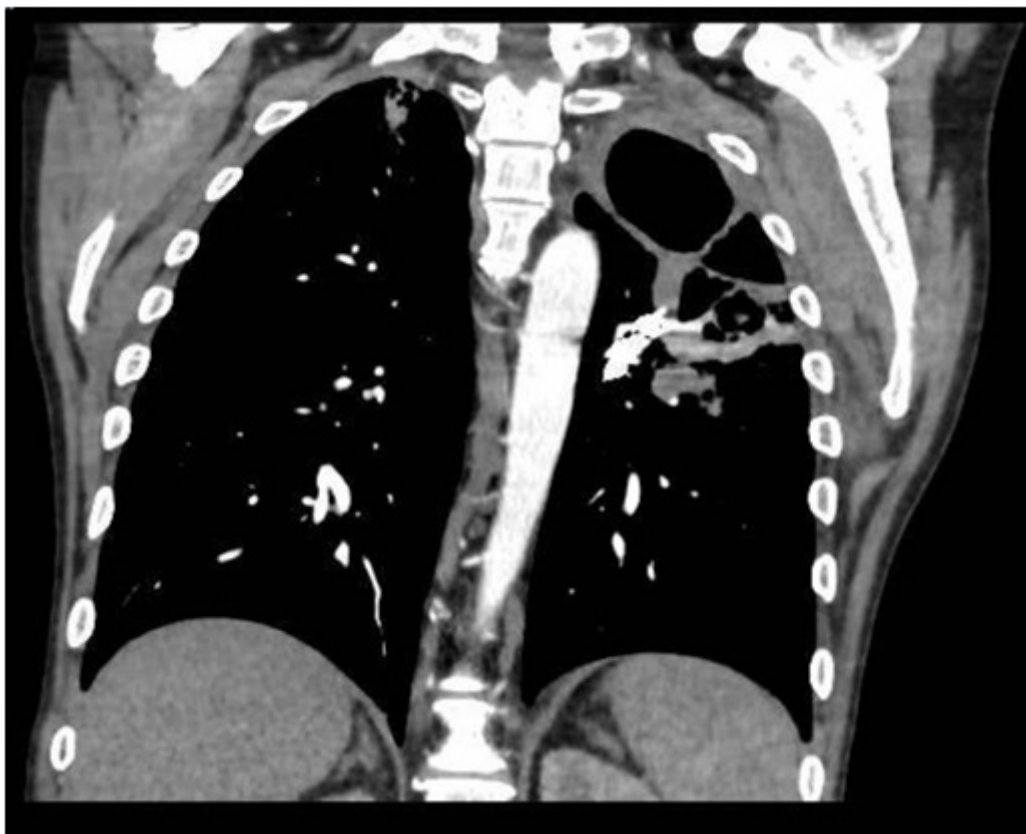Hospital Regional Universitario Carlos Haya, Málaga.

### Resumen

**Objetivos:** El pseudoaneurisma de Rasmussen es una entidad vascular pulmonar rara, con una prevalencia del 5% en pacientes con tuberculosis crónica cavitaria, debido a un cambio en la capa adventicia de los vasos bronquiales por tejido de granulación y fibrina secundario a la invasión por *Micobacterium tuberculosis*. Su manifestación clínica es la hemoptisis masiva, con una mortalidad entre el 50-100% con tratamiento conservador, reduciéndose al 10% con medidas invasivas. Nuestro objetivo es dar a conocer dos casos en nuestro centro de esta complicación infrecuente y la importancia de un manejo precoz coordinado multidisciplinar.

**Casos clínicos:** Hemos registrado dos casos en nuestra área sanitaria en los últimos 20 años. En ambos fue necesario manejo por Neumología, Cirugía Torácica, Cirugía Cardiovascular y Radiología Intervencionista. Siendo el tratamiento definitivo la embolización arterial bronquial precoz. El primer caso se trata de un varón de 51 años con antecedente de tuberculosis de tres años de evolución que ingresa por hemoptisis e infección respiratoria. Durante su ingreso en Neumología se realiza angio-TC y evidenciándose una masa cavitada en lóbulo inferior izquierdo, con pseudoaneurisma de  $5 \times 3,7 \times 3,7$  cm en la rama posterolateral de la arteria del segmento 6 pulmonar izquierdo. Se valora entre nuestro servicio y Radiología, decidiéndose embolización con *coils* por parte del segundo, junto con Cirugía Torácica en quirófano ante el elevado riesgo de sangrado. El procedimiento transcurre sin complicaciones y el posoperatorio se realiza en nuestra planta, con estabilidad hemodinámica, disminución de los esputos hemoptoicos y desaparición de la imagen de pseudoaneurisma en el TC de control. El segundo caso se trata de una mujer de 45 años sin antecedentes conocidos. Ingres a cargo de Cardiología por disnea grado II/III, diagnosticándose valvulopatía aórtica y aneurisma de aorta descendente. Se propone tratamiento quirúrgico por parte de Cirugía Cardiovascular, pero en el TC preoperatorio se evidencia una malformación aneurismática de la arteria lobar inferior derecha de 34 mm, por lo que se suspenden las intervenciones hasta su resolución. Se comenta el caso en sesión multidisciplinar y se decide embolización endobronquial con *coils* de la arteria interlobar inferior derecha, sin incidencias.





**Discusión:** En nuestro servicio hemos tenido la experiencia de dos casos de pseudoaneurisma de Rasmussen en los cuales, tras valoración multidisciplinar, se decidió manejo por radiología intervencionista en un primer tiempo, debido a las ventajas que ofrece sobre control de sangrado, frente a medidas de mayor riesgo inicialmente como un procedimiento quirúrgico (la cual se reservó en caso de mala respuesta). En ambos casos el tratamiento con técnicas intervencionistas fue suficiente. Esto concuerda con los datos publicados en la literatura, en los que se expone que la embolización endobronquial precoz se considera el tratamiento de elección con tasas de éxito de entre el 80 y 93%. 1. Es importante el diagnóstico precoz y un abordaje multidisciplinar en pacientes con pseudoaneurisma de Rasmussen para disminuir la morbilidad. 2. El desarrollo de la radiología intervencionista permite abordar este tipo de paciente disminuyendo los riesgos de la cirugía, la cual reservaremos para casos que no respondan o con mala evolución.