




# Cirugía Española



[www.elsevier.es/cirugia](http://www.elsevier.es/cirugia)

## P-38 - NECROSIS DE CARINA Y BRONQUIOS PRINCIPALES: UNA PRESENTACIÓN RARA Y FATAL DE LA MUCORMICOSIS BRONCOPULMONAR

Sánchez Matás, C.; García León, A.; Monge Blanco, S.; García Gómez, F.; Congregado Loscertales, M.; de la Cruz Lozano, F.J.; Barroso Peñalver, R.; López Villalobos, J.L.; Blanco Orozco, A.I.

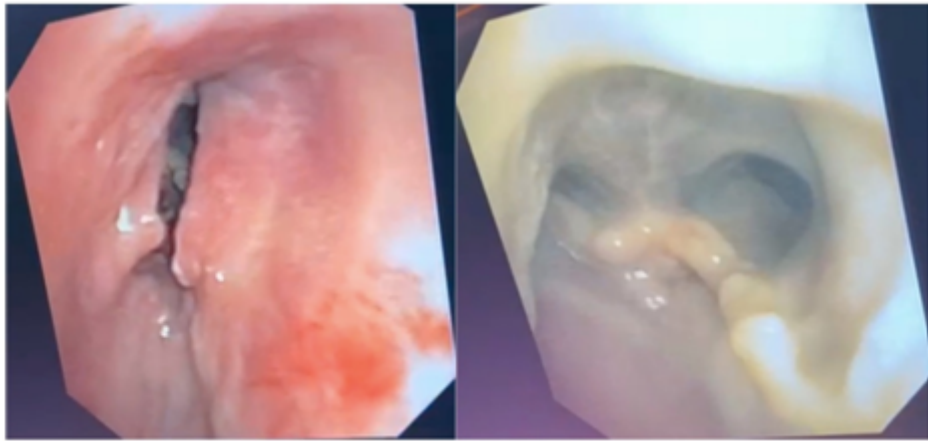
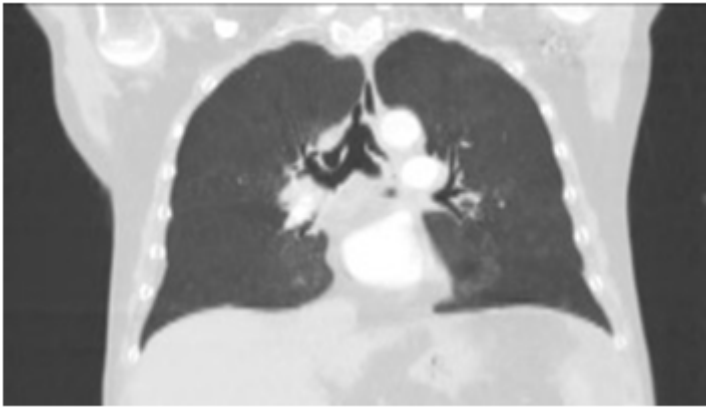
Hospital Universitario Virgen del Rocío, Sevilla.

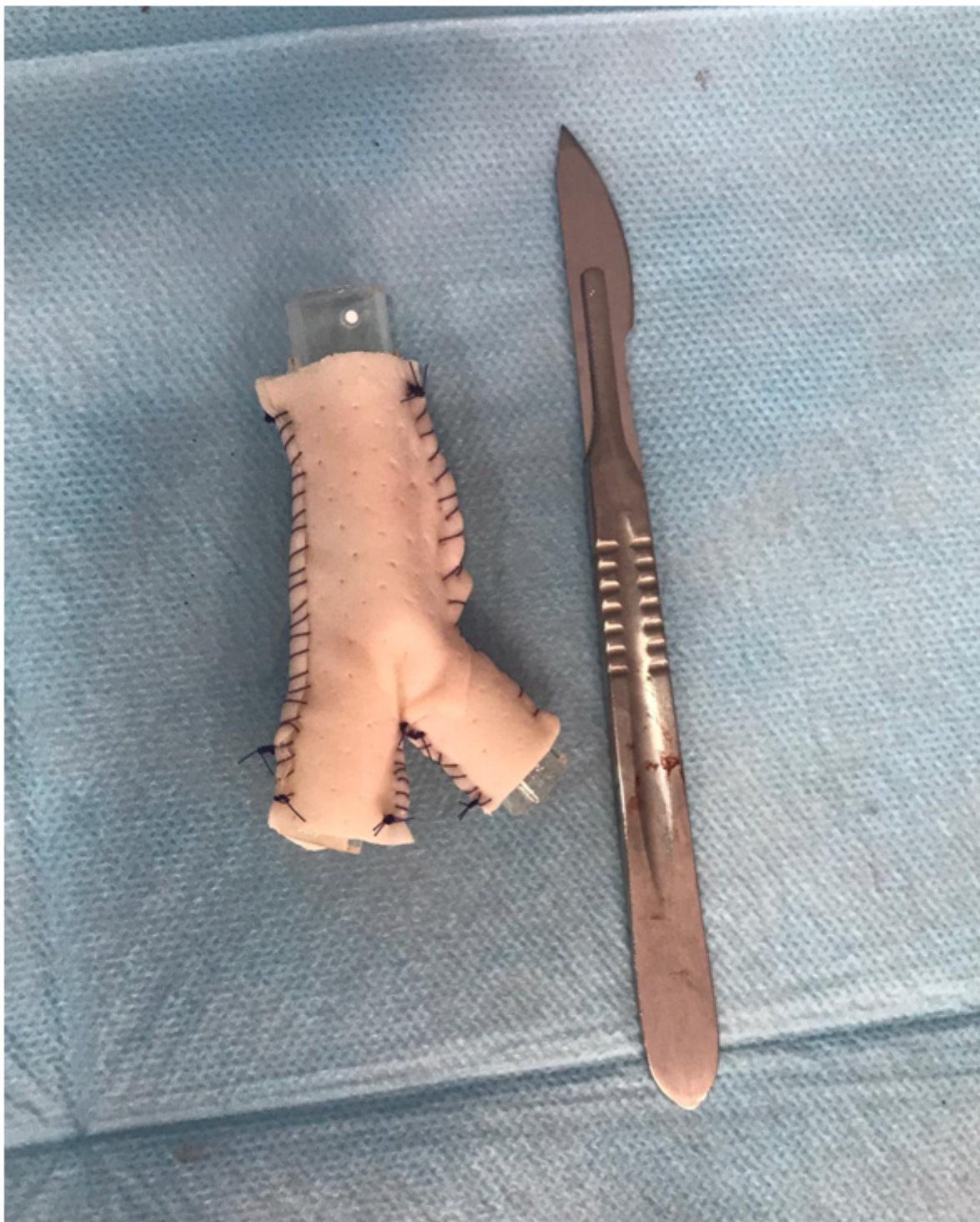### Resumen

**Objetivos:** La zigomicosis es una infección por hongos oportunistas que afectan a pacientes inmunodeprimidos. Es una infección rara con una incidencia de 0,43 casos por millón de habitantes/año. Puede cursar con manifestaciones sinusales y más infrecuentemente pulmonares, cutánea, cerebral, gastrointestinal o diseminada. La mucormicosis traqueobronquial constituye aproximadamente el 30% de las mucormicosis pulmonares.

**Métodos:** Paciente de 59 años trasplantado hepático por cirrosis. Acudió a urgencias por disnea, fiebre de 38 °C y expectoración. En la exploración física el paciente se encontraba taquipneico, satO<sub>2</sub> del 96% con gafas nasales a 3 lpm. La tomografía computarizada evidenció una rotura transversal de tráquea supracarinal con desplazamiento anteroposterior, rotura de bronquio principal izquierdo (BPI) y lobar superior derecho (fig. 1). La fibrobroncoscopia mostró, a nivel del tercio distal traqueal, dos lesiones de aspecto granulomatoso que estenosaban la luz de la vía aérea en aproximadamente un 70-80%. Distalmente a las lesiones se accedió a una gran cavidad en la que se apreciaba una sección transversal completa de la tráquea a unos 2 cm de la carina principal (fig. 2). Existía una pérdida de la pars membranosa de toda la tráquea distal, carina, inicio del bronquio principal derecho (BPD) y al menos un tercio del BPI, con buena permeabilidad distal. Ante los hallazgos se indicó una reparación quirúrgica.

**Resultados:** El abordaje quirúrgico se realizó mediante toracotomía posterolateral derecha. La ligadura y sección de la ácigos permitió la exposición de la carina traqueal y el BPD para su valoración. Se evidenció una extensa necrosis que involucraba tercio distal de tráquea, carina, BPD, bronquio lobar superior derecho y dos tercios proximales del BPI. Tras una resección en bloque de todo el tejido afecto, incluyendo lóbulo superior derecho, se decidió crear una neocarina traqueal. Para ello se montó sobre una prótesis de silicona bifurcada un molde de material protésico biológico (fig. 3), anastomosándolo al tercio medio traqueal, bronquio principal izquierdo y bronquio intermediario derecho y telescopando la prótesis de silicona en su interior. Se garantizó la permeabilidad traqueal y bronquial del injerto por fibrobroncoscopia intraoperatoria procediendo al cierre por planos de la toracotomía. El paciente permaneció intubado en el posoperatorio y fue trasladado a la Unidad de Cuidados Intensivos. La evolución posoperatoria estuvo marcada por el desarrollo de un fracaso multiorgánico con inestabilidad hemodinámica. A pesar de la reanimación intensiva y la antibioterapia empírica, el paciente finalmente fue exitus 48h tras el procedimiento. El análisis patológico de la pieza de la lobectomía superior objetivó en el parénquima pulmonar micosis angioinvasiva e inflamación granulomatosa necrotizante micótica de la pared bronquial y tejidos blandos perivasculares, con presencia de hongos filamentosos gruesos no septados, con ramificación en ángulo recto tipo zigomicetos.





**Conclusiones:** Las zigomicosis son infecciones raras con un curso agresivo y letal. La sospecha clínica es fundamental para instaurar de forma precoz el tratamiento antifúngico. Junto con el desbridamiento quirúrgico agresivo constituyen los pilares fundamentales en el manejo de estos pacientes. La afectación traqueal aislada es una entidad rara presentando el primer caso descrito de rotura traqueal completa por *Mucor spp.*