




# Cirugía Española



[www.elsevier.es/cirugia](http://www.elsevier.es/cirugia)

## P-714 - SCHWANNOMA RETROPERITONEAL BENIGNO. RARA CAUSA DE DOLOR ABDOMINAL

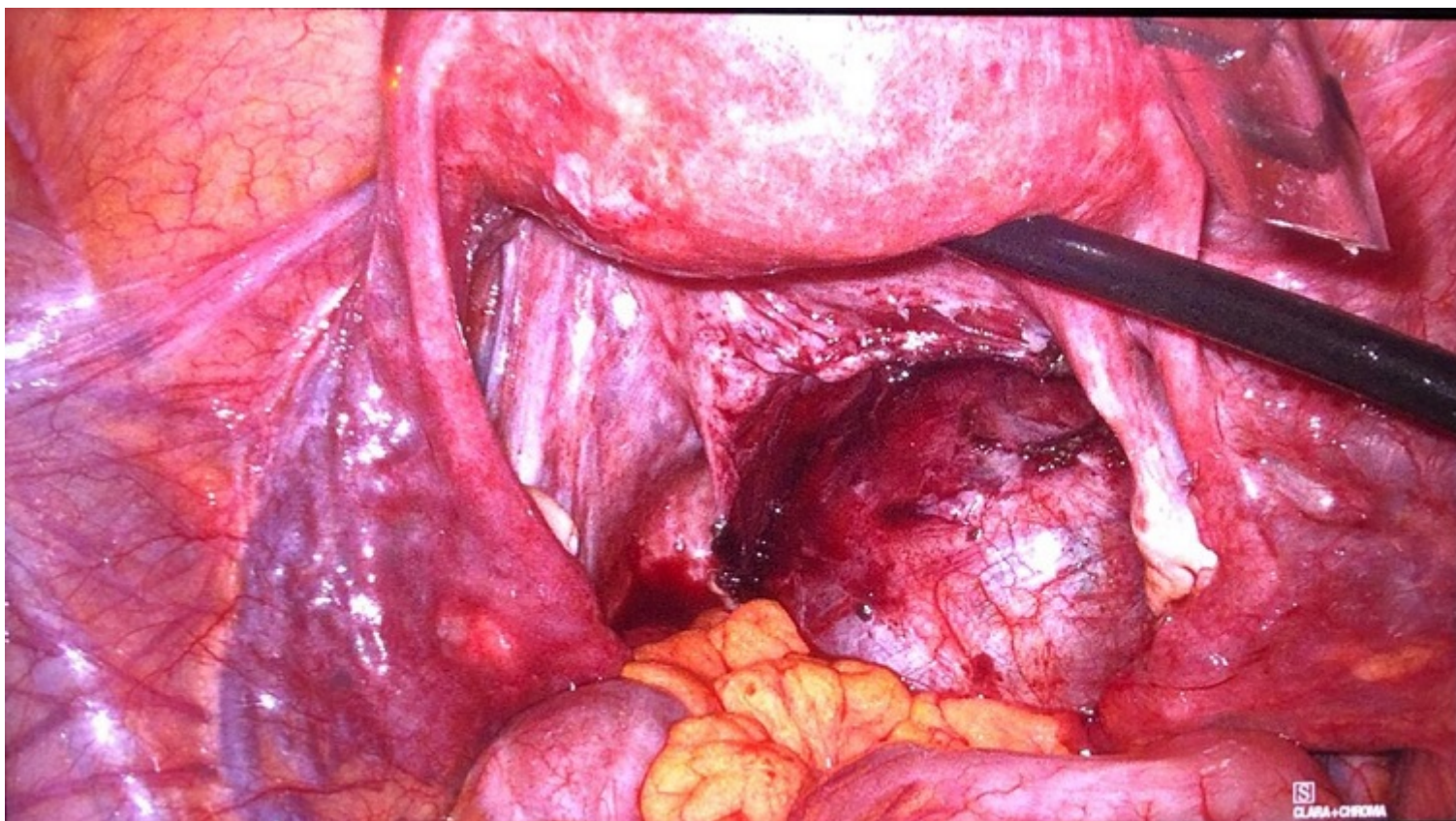
Retamar Gentil, Marina<sup>1</sup>; Infantes Ormad, Marina<sup>1</sup>; Reguera Rosal, Julio<sup>1</sup>; Marengo de la Cuadra, Beatriz<sup>1</sup>; Angulo González, Diego<sup>2</sup>; Oliva Mompean, Fernando<sup>1</sup>; López Ruiz, Jose Antonio<sup>1</sup>

<sup>1</sup>Hospital Universitario Virgen Macarena, Sevilla; <sup>2</sup>Hospital Universitario Virgen del Rocío, Sevilla.

### Resumen

**Introducción:** La incidencia de neoplasias retroperitoneales primitivas varía del 0,3 al 3%. Los sarcomas suponen el grupo más frecuente de neoplasias retroperitoneales, siendo el Schwannoma un tumor inusual con una incidencia del 1% al 5% de los tumores retroperitoneales primarios. Se caracteriza por su inespecificidad clínica y radiológica, siendo el diagnóstico por anatomía patológica con intensa positividad inmunohistoquímica a la proteína S-100. El tratamiento de elección es la exéresis quirúrgica, con márgenes amplios; no estando descrito casos de malignización ni de metástasis a distancia, pero si la existencia de recurrencia a nivel local probablemente secundaria a resección incompleta.

**Caso clínico:** Presentamos el caso de una paciente de 42 años remitida desde Ginecología tras la realización de una laparoscopia exploradora ante la sospecha de quiste ovárico derecho que ocasiona dolor abdominal y dispareunia de 6 meses de evolución. Se realiza RNM que describe lesión ovalada sólido-quística de 7 cm. en hemipelvis derecha que desplaza cérvix uterino, sigma y recto sin invadirlos. Se realiza resección laparoscópica completa de la masa con bordes libres. Anatomía patológica informa de Schwannoma retroperitoneal benigno con expresión de proteína S-100 en estudios inmunohistoquímicos. La paciente se mantiene asintomática tras 10 meses de seguimiento.



**Discusión:** El schwannoma (SW) también denominado neurinoma o neurilemoma, es un tumor benigno, que se origina de las células de Schwann, de la vaina de los nervios periféricos. Los SW retroperitoneales benignos son un tumor infrecuente no suponiendo más del 5% de los tumores retroperitoneales. Clínicamente se caracterizan por su inespecificidad, siendo la mayor parte de los síntomas secundarios a compresión de órganos o estructuras vecinas. Las técnicas de imagen solo aportan datos como localización, tamaño, y compromiso de estructuras vecinas, no existiendo datos radiológicos específicos en este tipo de tumores. Dado el pleomorfismo de estos tumores, la ocasional presencia de necrosis, áreas quísticas y zonas hemorrágicas, el uso de la PAAF no aporta datos concluyentes al diagnóstico. El tratamiento de elección para los schwannomas retroperitoneales es la resección quirúrgica con márgenes libres, dado su potencial de malignización, con bajo riesgo de recidiva. El diagnóstico definitivo se obtiene mediante el estudio histológico y la inmunohistoquímica, con positividad para proteína S-100, presente en nuestra paciente. Aunque el pronóstico es extremadamente bueno, se han descrito transformaciones malignas generalmente en caso asociados con enfermedad de von Recklinghausen.