



Cirugía Española



www.elsevier.es/cirugia

P-695 - CISTOADENOMA APOCRINO MULTIQUÍSTICO EN EL CORDÓN ESPERMÁTICO: UNA LOCALIZACIÓN EXCEPCIONAL

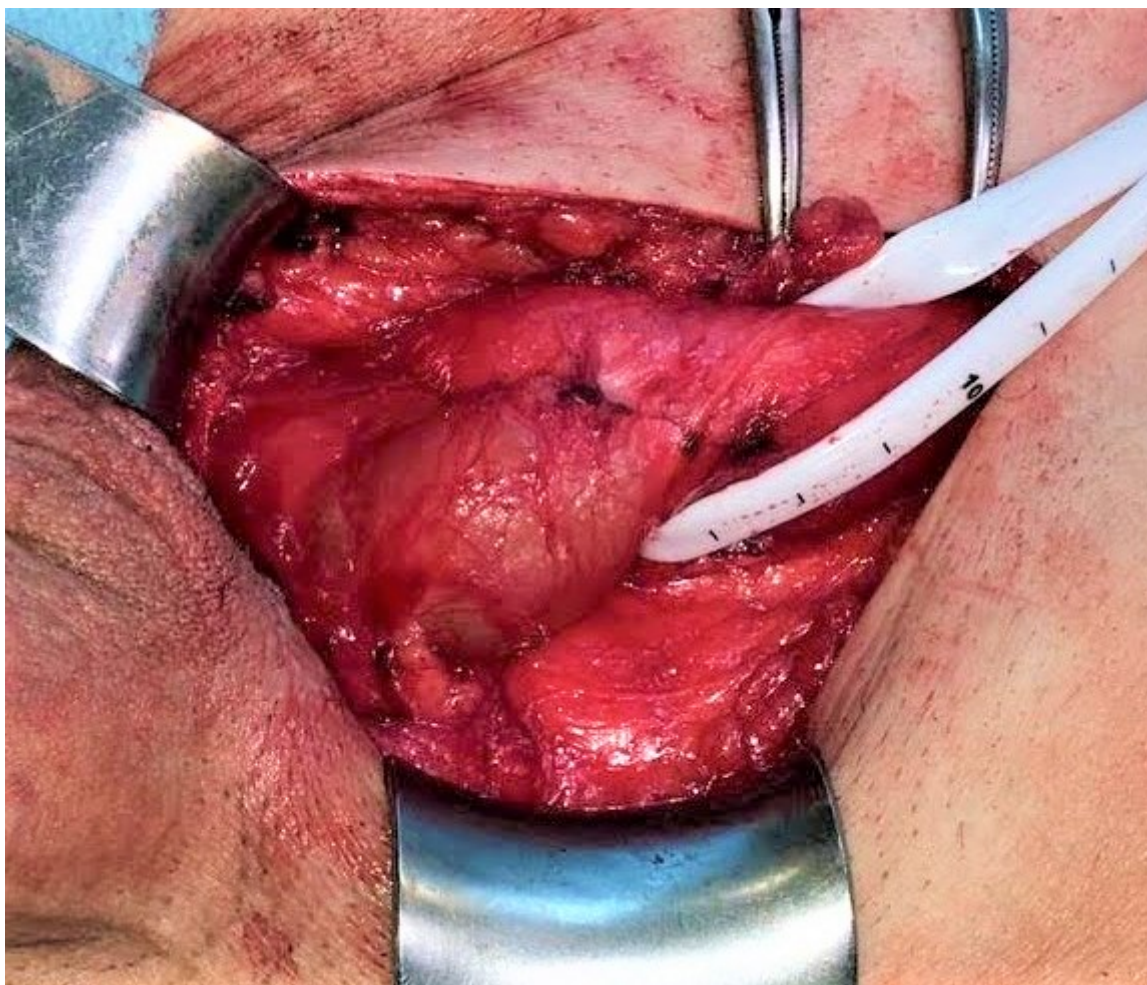
Ramiro Pérez, Carmen; Latorre Fragua, Raquel; Manuel Vázquez, Alba; Ramia Ángel, Jose Manuel; Rodrigues Figueira, Yuri; González Sierra, Begoña; Diego García, Lucia; de la Plaza Llamas, Roberto

Hospital General Universitario, Alicante.

Resumen

Introducción: El cistoadenoma apocrino es un tumor benigno derivado de las glándulas apocrinas. El diagnóstico se basa en las características histológicas más el análisis histoquímico. Presentamos un caso excepcional de este tipo de lesiones, por su localización en cordón espermático, gran tamaño y presentación multiquística.

Caso clínico: Varón de 65 años que refiere tumoración en región inguinal de años de evolución que ha ido en aumento. Aporta TAC abdominopélvico en el que se describe una lesión de apariencia lipomatosa en canal inguinoescrotal derecho. A la exploración presenta pequeña hernia inguinal derecha directa, y en cordón espermático se palpa engrosamiento de unos 4 cm, no bien delimitado. La ecografía describe una lesión ovalada de 55 × 19 mm, sugestiva de tumor de estirpe mesenquimal. En la cirugía se encuentra un nódulo quístico de 4 cm adherido al cordón espermático y otro adyacente de 1 cm. Se realiza exéresis completa, informándose en biopsia intraoperatoria de ausencia de malignidad, y hernioplastia inguinal. El análisis anatomopatológico revela una formación multiloculada rellena de material líquido acelular, que tras el estudio inmunohistoquímico es diagnosticado de cistoadenoma apocrino multiquístico. La segunda lesión adyacente presenta similares características. El paciente no presenta recidiva en el seguimiento.



Discusión: Los cistoadenomas apocrinos son proliferaciones adenomatosas benignas derivadas de las glándulas apocrinas. Se presentan como pequeños nódulos cutáneos, que son generalmente solitarios. Se producen en la cara, el cuello y más raramente en el tronco. Se han descrito casos en otras regiones, así como lesiones de múltiples sitios en el mismo paciente. La localización en la ingle es excepcional, y aún más en el cordón espermático. Esos tumores suelen tener menos de 1 cm de diámetro, pero ocasionalmente se han encontrado cistoadenomas de mayor tamaño. El cistoadenoma apocrino es una patología benigna, y su tratamiento es la exéresis. La terapia adyuvante no es necesaria si el diagnóstico histológico puede hacerse correctamente y descartar malignidad. El cistoadenoma apocrino es una patología relativamente poco frecuente y benigna, cuyo tratamiento debe centrarse en la escisión. Es importante realizar un diagnóstico histoquímico adecuado para diferenciarla de otras lesiones con potencial maligno, y tenerlo en cuenta en el diagnóstico diferencial, aunque sea en localizaciones atípicas como la que presentamos.