




# Cirugía Española



[www.elsevier.es/cirugia](http://www.elsevier.es/cirugia)

## P-658 - OCLUSIÓN INTESTINAL CON COLITIS ISQUÉMICA GRAVE HEMORRÁGICA SECUNDARIA A VÓLVULO DE COLON TRANSVERSO.

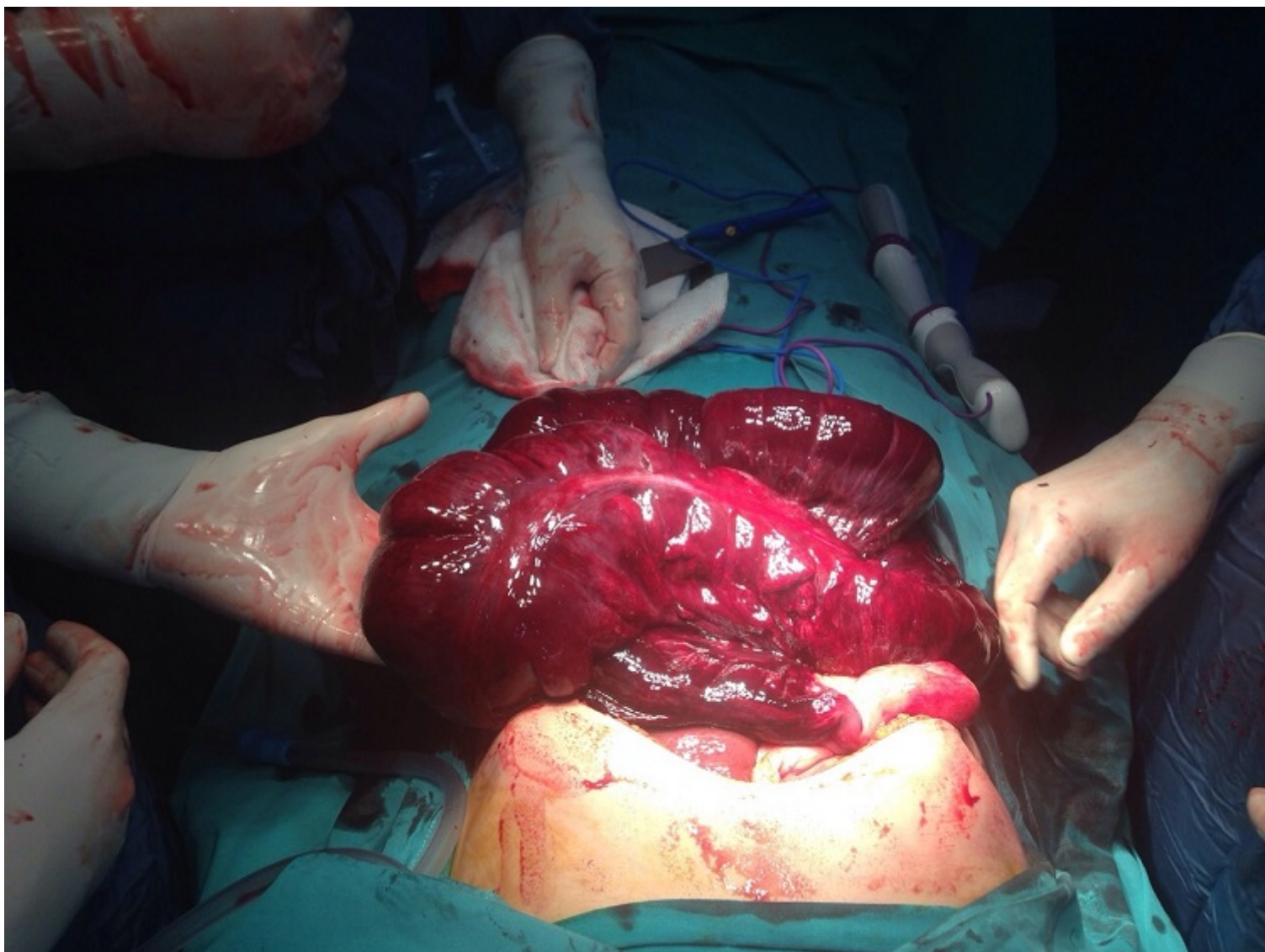
Cascales Sánchez, Pedro; Lozano, Cristina; Martínez Peñalver, Ignacio; Sánchez Gallego, Alba; Aguado Martínez, Beatriz; Martínez Moreno, Agustina; Lisón Jiménez, Patricia; García Blázquez, Emilio

Complejo Hospitalario Universitario de Albacete, Albacete.

### Resumen

**Introducción:** El vólvulo de colon transverso es una entidad poco frecuente debido a su mesenterio corto y la normal fijación de los ángulos hepático y esplénico. Presentamos el caso de una mujer de 56 años con oclusión intestinal y colitis isquémica hemorrágica grave secundaria a vólvulo de colon transverso.

**Caso clínico:** Paciente mujer de 56 años que acudió a urgencias por dolor abdominal y vómitos de dos días de evolución. Como antecedentes personales mostraba trastorno depresivo estabilizado, duelo y personalidad con rasgos obsesivos. A su llegada a urgencias presentaba TAS de 50 mmHg y livideces generalizadas. Se realizó TC abdominal urgente, que informó de hemoperitoneo masivo con efecto masa, con múltiples LOES hepáticas sugestivas de hemangiomas, con probable sangrado de la lesión de mayor tamaño. Dada la situación de la paciente, se decidió laparotomía urgente encontrando hemoperitoneo con colitis isquémica hemorrágica grave por oclusión, secundaria a vólvulo de colon transverso, con afectación de colon ascendente, transverso y mitad de colon descendente. Se realizó colectomía subtotal y anastomosis ileocólica. El postoperatorio transcurrió sin incidencias procediéndose al alta hospitalaria en el 10º día postoperatorio. En cuanto al estudio anatomopatológico de la pieza, se evidenciaron hallazgos compatibles con isquemia intestinal avanzada asociada a hemorragia cólica, sin otros hallazgos de interés.



**Discusión:** Como factores predisponentes del vólvulo de colon transverso se encuentran factores anatómicos y congénitos (pérdida de fijación de los ángulos colónicos o del mesenterio), fisiológicos (estreñimiento crónico con elongación colónica o alteración en la motilidad) y oclusión mecánica a nivel distal (vólvulo de sigma, embarazo, carcinoma o bridas postquirúrgicas). La forma de presentación puede ser subaguda o aguda, con dolor y vómitos precoces por compresión del ángulo duodeno-yeyunal. La devolvulación endoscópica no se recomienda en los vólvulos de esta localización por el alto índice de isquemia y gangrena, por lo que el tratamiento debe de ser siempre quirúrgico, siendo la resección intestinal la mejor opción, seguida de anastomosis o de colostomía en colon ascendente y fistula mucosa.