



Cirugía Española



www.elsevier.es/cirugia

P-652 - NEUMOPERITONEO ESPONTÁNEO NO QUIRÚRGICO EN PACIENTE COVID-19 POSITIVO CON NEUMONÍA BILATERAL GRAVE

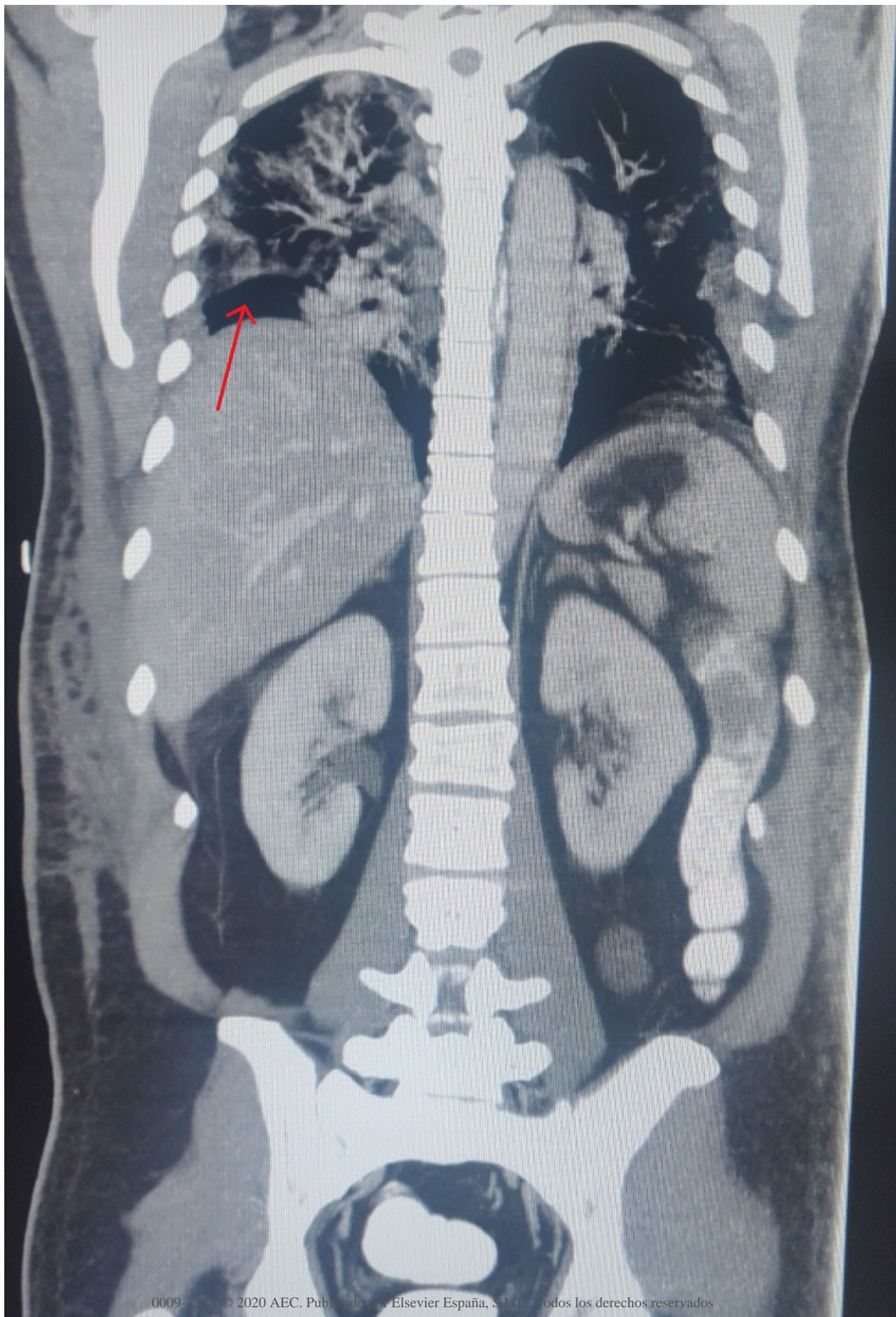
Gemio del Rey, Ignacio Antonio; de la Plaza Llamas, Roberto; Ramia, José Manuel; Medina Velasco, Aníbal Armando; Díaz Candelas, Daniel Alejandro; García Gil, José Manuel; González Sierra, Begoña; Picardo Gomendio, María Dolores

Hospital Universitario de Guadalajara, Guadalajara.

Resumen

Introducción: El neumoperitoneo espontáneo no quirúrgico supone el 10% de los casos descritos en la literatura. Es una entidad de difícil diagnóstico, subsidiaria de un manejo conservador, con la consiguiente reducción de iatrogenia.

Caso clínico: Varón de 46 años que acudió a urgencias por disnea y fiebre de 39,8 °C, siendo diagnosticado de neumonía bilateral vírica por infección por COVID-19. El paciente en las primeras 48 h desarrolló insuficiencia respiratoria global severa y fue trasladado a la UCI. Preciso ventilación mecánica (VM) con altas presiones. Tras mejoría con el tratamiento instaurado, el 16º día de ingreso en la UCI se desconectó al paciente de la VM. En la radiografía torácica de control se evidenció neumoperitoneo subdiafragmático derecho. Analíticamente, con respecto al día previo, se encontraba con descenso importante de reactantes de fase aguda. El paciente estaba asintomático. Se realizó TC toracoabdominal con contraste intravenoso, oral y rectal. Se evidenciaron consolidaciones compatibles con neumonía vírica por COVID-19 conocida. A nivel abdominal se objetivó neumoperitoneo abundante con relleno por el contraste de todo el marco cólico y asas de intestino delgado, sin presentar fugas ni datos inflamatorios. Ante estos hallazgos, se filió como neumoperitoneo espontáneo no quirúrgico y se decidió manejo conservador. El paciente continuó mejorando clínica y analíticamente, por lo que se inició tolerancia oral sin incidencias, siendo dado de alta a planta a los 21 días de ingreso en UCI. Fue dado de alta hospitalaria a los 43 días del ingreso.



Discusión: Realizamos una búsqueda sistemática sin límites en PubMed con la estrategia (Pneumoperitoneum) AND ((Covid19) OR (Covid-19) OR (Coronavirus Covid-19) OR (Covid) OR (Coronavirus) OR (Covid 19 symptoms)) a fecha 15 de abril de 2020, encontrándose únicamente un artículo publicado que no era objeto del estudio actual. La perforación intestinal supone la causa del 90% de los neumoperitoneos. Sin embargo, en el 10% restante se engloban los neumoperitoneos espontáneos no quirúrgicos. Una de las causas más frecuentes de origen torácico es la VM, debido al barotrauma que se produce como consecuencia de la presión positiva. Esto ocasiona la rotura de alvéolos subcorticales y perivasculares, pasando el aire a la cavidad abdominal. Este diagnóstico es muy controvertido y supone un dilema para el cirujano. Se requiere una adecuada valoración clínica, radiológica y analítica. El paciente debe estar abdominalmente asintomático, junto con reactantes de fase aguda no elevados o en disminución y pruebas radiológicas que descarten una complicación asociada. En caso de existir incongruencia entre estas tres entidades, es recomendable realizar una laparotomía exploradora. La sospecha diagnóstica de esta entidad es fundamental, pues reduce el número de laparotomías en blanco que se producen. Según han publicado recientemente Lei et al. en China, la cirugía programada en pacientes COVID-19 positivos aumentaba de manera considerable la exacerbación de la sintomatología, con el consiguiente aumento de la morbilidad (20,5%). En nuestro caso, tratándose de un paciente grave en reciente recuperación de síndrome de distrés respiratorio, la realización de una laparotomía urgente podría haber resultado fatal sin conseguir ningún avance terapéutico.