




# Cirugía Española



[www.elsevier.es/cirugia](http://www.elsevier.es/cirugia)

## P-646 - MANEJO QUIRÚRGICO DE LA APENDICITIS AGUDA EN EL CONTEXTO DE UNA HERNIA DE AMYAND

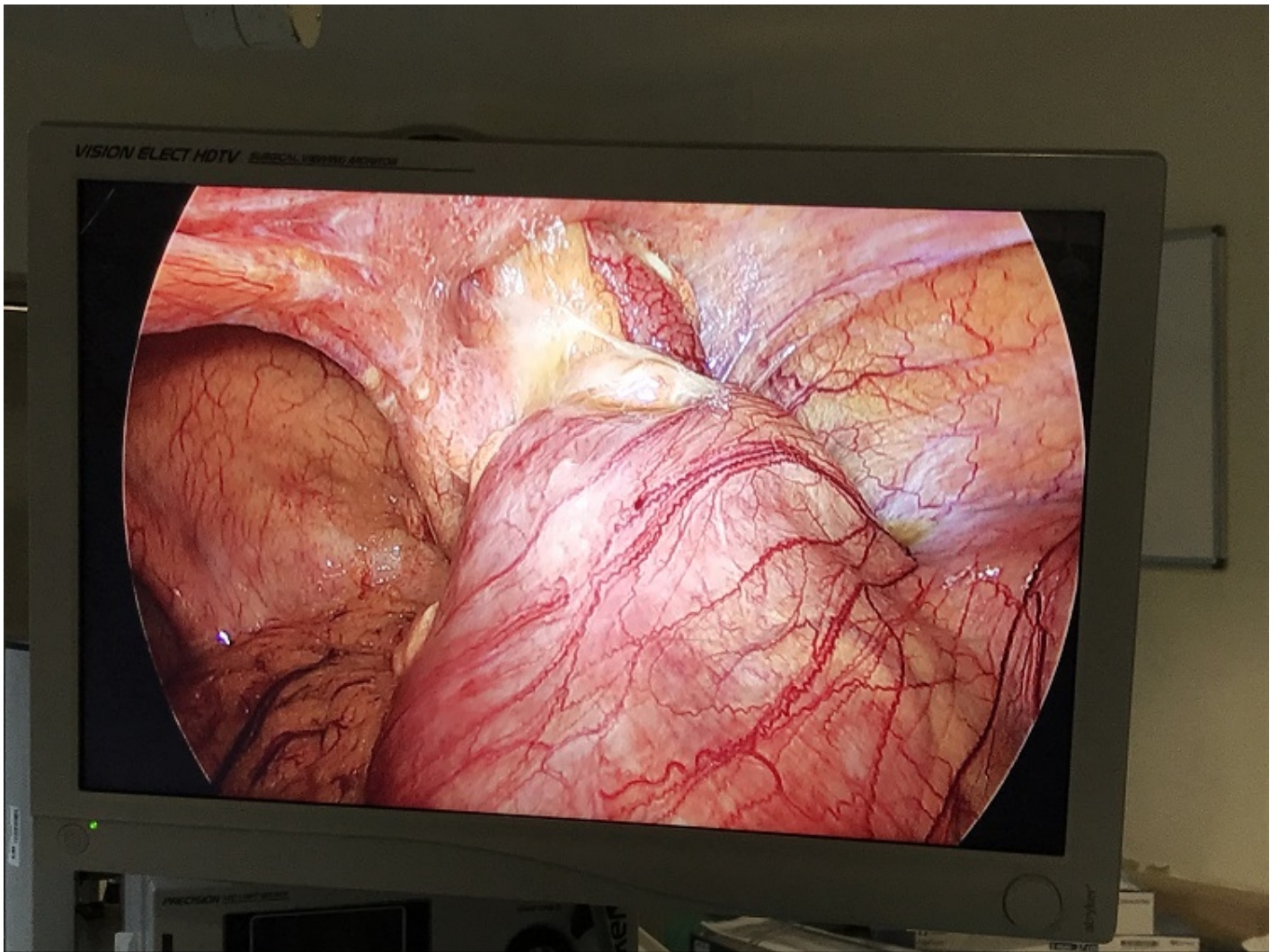
*Ruiz Moreno, Cristina; Seisdedos Rodríguez, Leticia; Kayser, Silvia; Turegano, Fernando; Pérez Díaz, María Dolores; Rey Valcarcel, Cristina; Tudela Lerma, María*

*Hospital General Universitario Gregorio Marañón, Madrid.*

### Resumen

**Introducción:** La presencia del apéndice vermiforme en el saco de una hernia inguinal es lo que se conoce como hernia de Amyand. Es más común en la infancia, por persistencia del conducto peritoneo-vaginal. La incidencia de apendicitis aguda en la población general es del 8%; sin embargo la incidencia de apendicitis aguda en el contexto de una hernia de Amyand es del 0,1%.

**Caso clínico:** Mujer de 75 años sin antecedentes personales de interés, que acude a la urgencia por dolor abdominal de 24 horas de evolución. Refiere dolor en fosa iliaca derecha que se irradia a región inguinal con fiebre de 39 °C asociada. A la exploración presenta dolor localizado en fosa iliaca derecha con Blumberg positivo y hernia inguinal derecha no complicada levemente dolorosa. En analítica sanguínea se objetiva elevación de reactantes de fase aguda (leucocitosis de 12.000 y proteína C reactiva de 20 ml/dL). Se realiza TAC abdominal con contraste en el cual se visualiza hernia inguinal derecha que contiene el apéndice cecal con engrosamiento parietal y realce de la mucosa, hallazgos sugestivos de apendicitis aguda. Por todo ello se decide intervención quirúrgica urgente, realizándose por vía laparoscópica. Como hallazgos intraoperatorios se visualiza orificio inguinal derecho ocupado por apéndice cecal con signos de apendicitis aguda y perforación en punta. Se realiza apendicectomías laparoscópica y amplio lavado de conducto inguinal. La anatomía patológica confirmó la sospecha de apendicitis aguda flemosa con perforación en punta.



**Discusión:** En conclusión, la hernia de Amyand es una entidad poco frecuente. En caso de presentarse como una apendicitis aguda requiere de una intervención quirúrgica urgente. El tratamiento es controvertido, pero en series de casos descritos se recomienda en pacientes que asocian una apendicitis aguda un manejo en dos tiempos. Realizando en primer lugar una apendicectomía con objetivo de controlar la infección local, y posteriormente plantear una reparación quirúrgica del conducto inguinal.