




# Cirugía Española



[www.elsevier.es/cirugia](http://www.elsevier.es/cirugia)

## P-599 - EVISCERACIÓN TRAUMÁTICA POR SIERRA RADIAL CON RECONSTRUCCIÓN INMEDIATA DE PARED ABDOMINAL

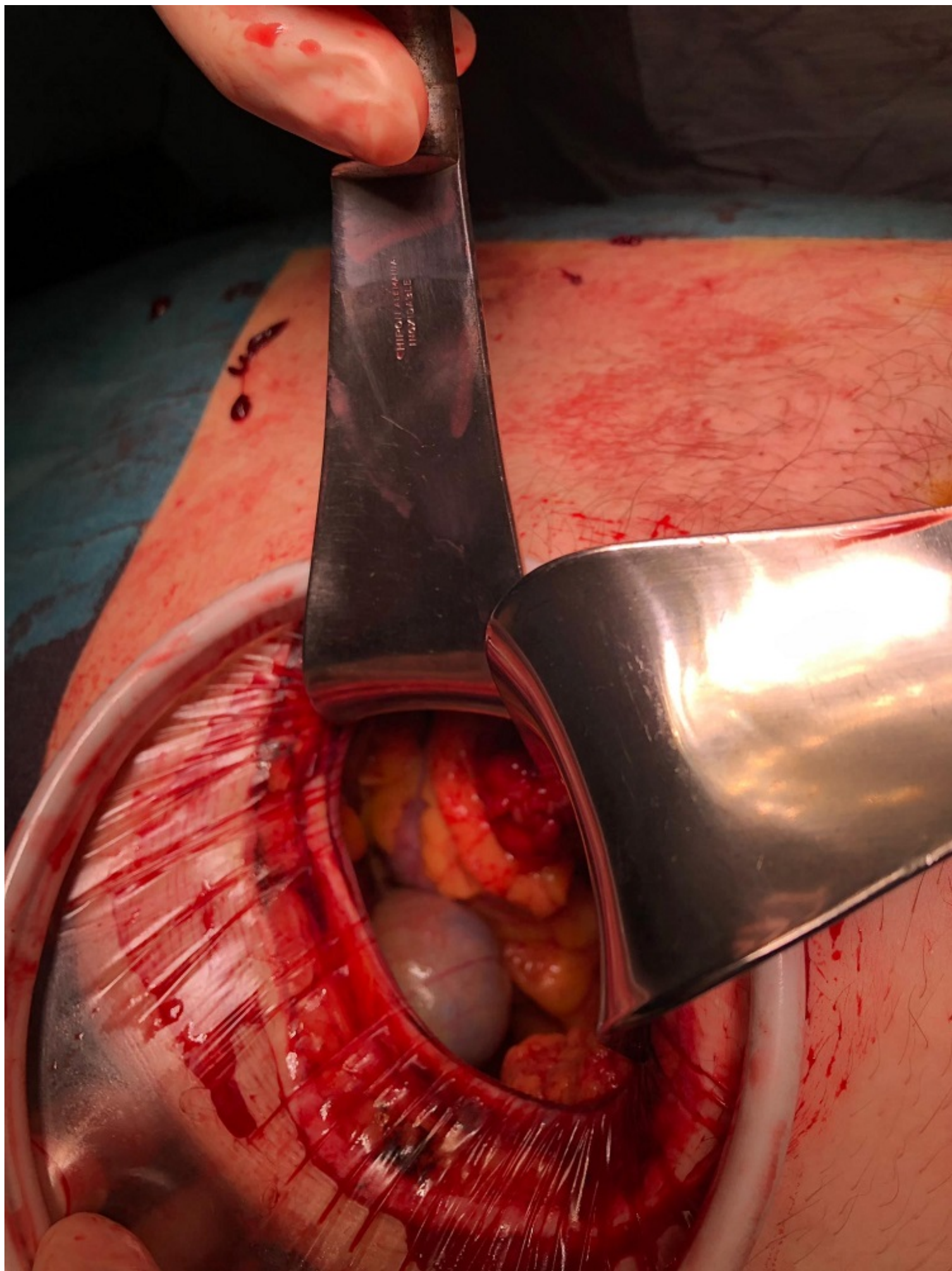
*Jeri McFarlane, Sebastian; Segura Sampedro, Juan Jose; Gil Catalán, Alejandro; Ramis Munar, Francisca; González Argenté, Francisco Javier*

*Hospital Universitario Son Espases, Palma de Mallorca.*

### Resumen

**Introducción:** El trauma abdominal abierto es una condición que puede generar controversias sobre su manejo respecto al acceso y cierre de la pared abdominal. Presentamos el caso de un paciente con evisceración traumática y cierre primario fascial. El objetivo de este trabajo es describir la importancia de la elección de la vía de acceso al trauma abierto, así como el cierre primario fascial en herida limpia-contaminada.

**Caso clínico:** Presentamos un paciente varón de 67 años, traído a urgencias tras accidente con sierra radial y lesión incisa en hipocondrio derecho (HCD) con evisceración. A la recogida, paciente hemodinámicamente estable que tras llegada a nuestro centro, se confirmó lesión incisa penetrante en HCD de 15 cm de longitud, a 2 cm de reborde costal, con evisceración de epiplon mayor (fig.). Se decidió laparotomía exploradora urgente. Durante el intraoperatorio se observó sección completa de los oblicuos y recto anterior derecho con hemorragia de bordes de la herida. Tras realizar hemostasia se protegió la herida mediante dispositivo Alexis<sup>®</sup> y se utilizó como punto de acceso a la cavidad. Se exploró la misma, visualizando colon, intestino delgado, hígado y vesícula biliar, sin lesiones ni hemoperitoneo. Se optó por realizar cierre primario fascial en dos planos con PDS loop. Durante el seguimiento no presentó recidiva herniaria ni complicaciones asociadas a intervención quirúrgica.



**Discusión:** La evisceración abdominal traumática es un evento infrecuente, que requiere intervención quirúrgica rápida para su reparación. Se debe considerar laparotomía exploradora para valorar lesiones asociadas que no hayan sido detectadas previamente. La reparación del defecto de la pared abdominal se debe completar con el uso de mallas y/o cierre primario. La mayoría de casos de evisceración traumática presentan heridas anfractuosas, lo que implica realizar una laparotomía paralela a la herida. Se dan casos en los cuales el paciente presenta lesiones con una herida limpia-contaminada “simple”, lo que permite explorar la cavidad abdominal sin realizar una nueva incisión, como en nuestro caso. Por otra parte, dado el riesgo de infección en este tipo de heridas, se debe evitar el uso de mallas sintéticas. Además, en caso de presentar un defecto de mayor tamaño y/o lesiones traumáticas graves se debe considerar la separación posterior de componentes o abdomen abierto con cierre diferido.

**Conclusiones:** La herida incisa puede suponer un buen punto de entrada en el abdomen y evita el añadido de una nueva laparotomía. En heridas no contaminadas y no anfractuosas, el cierre primario de la fascia es una opción factible.