



# Cirugía Española



[www.elsevier.es/cirugia](http://www.elsevier.es/cirugia)

## P-564 - ABORDAJE LAPAROSCÓPICO DE LA PERFORACIÓN COLÓNICA POR CATÉTER DE DERIVACIÓN VENTRÍCULO-PERITONEAL

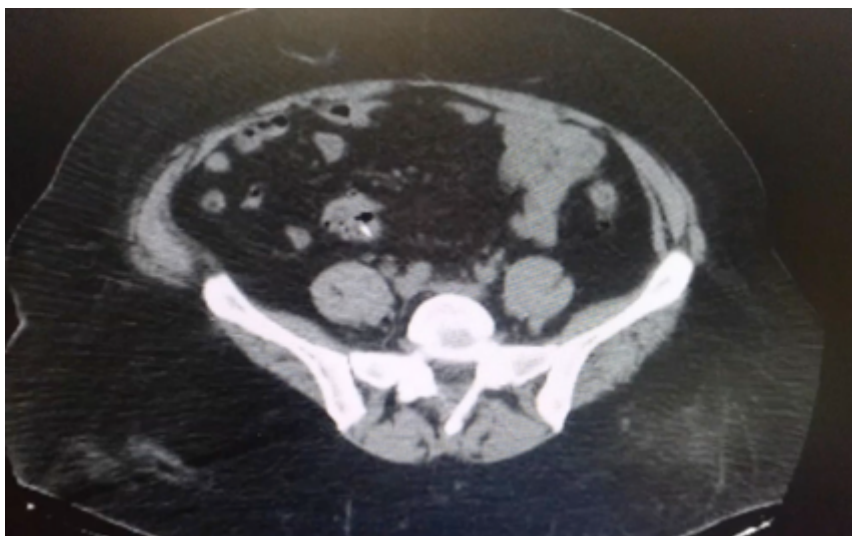
Moreno Suero, Francisco; Pino Díaz, Verónica; Durán Muñoz-Cruzado, Virginia; Navarro Morales, Laura; Cuevas López, María José; García Fernández, Noelia; Tallón Aguilar, Luis; Padillo Ruíz, Francisco Javier

Hospital Universitario Virgen del Rocío, Sevilla.

### Resumen

**Introducción:** La perforación intestinal causada por un catéter de derivación ventrículo-peritoneal (DVP) es una complicación poco frecuente pero que puede tener graves consecuencias. Su manejo es un reto para el cirujano y debe realizarse de forma individualizada dependiendo de la forma de presentación. La laparoscopia puede aportar importantes ventajas en su abordaje como se muestra en el siguiente caso clínico.

**Caso clínico:** Mujer de 49 años portadora de catéter de DVP que acude tras la salida del extremo distal del catéter a través del ano. Como antecedentes destacan alergia a penicilina y al contraste yodado, enfermedad de Lhermitte-Duclos (gangliocitoma displásico del cerebelo) tratada mediante craniotomía y DVP desde 2007 y nefrectomía. Pico febril aislado hace dos semanas, no dolor abdominal ni otra sintomatología. Está consciente, sin focalidad neurológica, hemodinámicamente estable. Abdomen blando y depresible, no doloroso. Se solicita analítica sin alteraciones, TC de cráneo sin alteraciones y TC de abdomen donde se evidencia la introducción del catéter a nivel del sigma sin neumoperitoneo ni líquido libre intraabdominal. Se decide intervención en conjunto con Neurocirugía que retira el catéter y coloca una derivación externa. Se realiza una laparoscopia donde se visualiza una perforación a nivel del ciego por el trayecto del catéter y otra en sigma, donde había un trayecto transmural de 1,5 cm hasta introducirse en la luz intestinal. Se realiza una apendicectomía con sección parcial del ciego y resección de colon sigmoides con anastomosis a través de una incisión de asistencia Pfannestiel. En el postoperatorio recibió tratamiento antibiótico dirigido, presentando una adecuada evolución desde el punto de vista abdominal y sin signos de complicación neurológica.



**Discusión:** Las complicaciones asociadas a los catéteres de DVP pueden llegar a ser muy graves tales como infecciones, migración o incluso una perforación intestinal. La perforación intestinal por dicho catéter es una complicación rara, siendo más frecuente a nivel del colon y es potencialmente grave puesto que puede llegar a ocasionar una peritonitis o una infección del SNC secundaria. El diagnóstico en este caso se ha realizado mediante la exposición transanal del extremo distal del catéter y la realización de una TC de abdomen, estando la paciente totalmente asintomática. A la hora de abordar una situación como esta debemos tratar con antibioterapia intravenosa al paciente, asegurar el drenaje ventricular proximal y proceder a la retirada del catéter. La laparotomía es el abordaje clásico que se ha utilizado para la localización y extracción del catéter, aunque hay casos en los que se ha procedido mediante colonoscopia. En nuestro caso elegimos un abordaje laparoscópico que nos permitía varias ventajas a priori como son: objetivar el trayecto del catéter y el sitio exacto de perforación con la mínima agresión posible mediante laparoscopia exploradora. Reparar la lesión. Las ventajas habituales que aporta la laparoscopia respecto a la cirugía abierta (menor dolor y tasa de complicaciones postquirúrgicas, menor estancia hospitalaria, incisiones más pequeñas). Por tanto, el abordaje laparoscópico es una opción factible y segura a la hora de hacer frente a una perforación intestinal por catéter de derivación ventrículo-peritoneal.