



Cirugía Española



www.elsevier.es/cirugia

P-465 - HERNIA INTERCOSTAL ABDOMINAL ESPONTÁNEA CON PRESERVACIÓN DEL DIAFRAGMA. PRESENTACIÓN DE UN CASO Y REVISIÓN DE LA LITERATURA

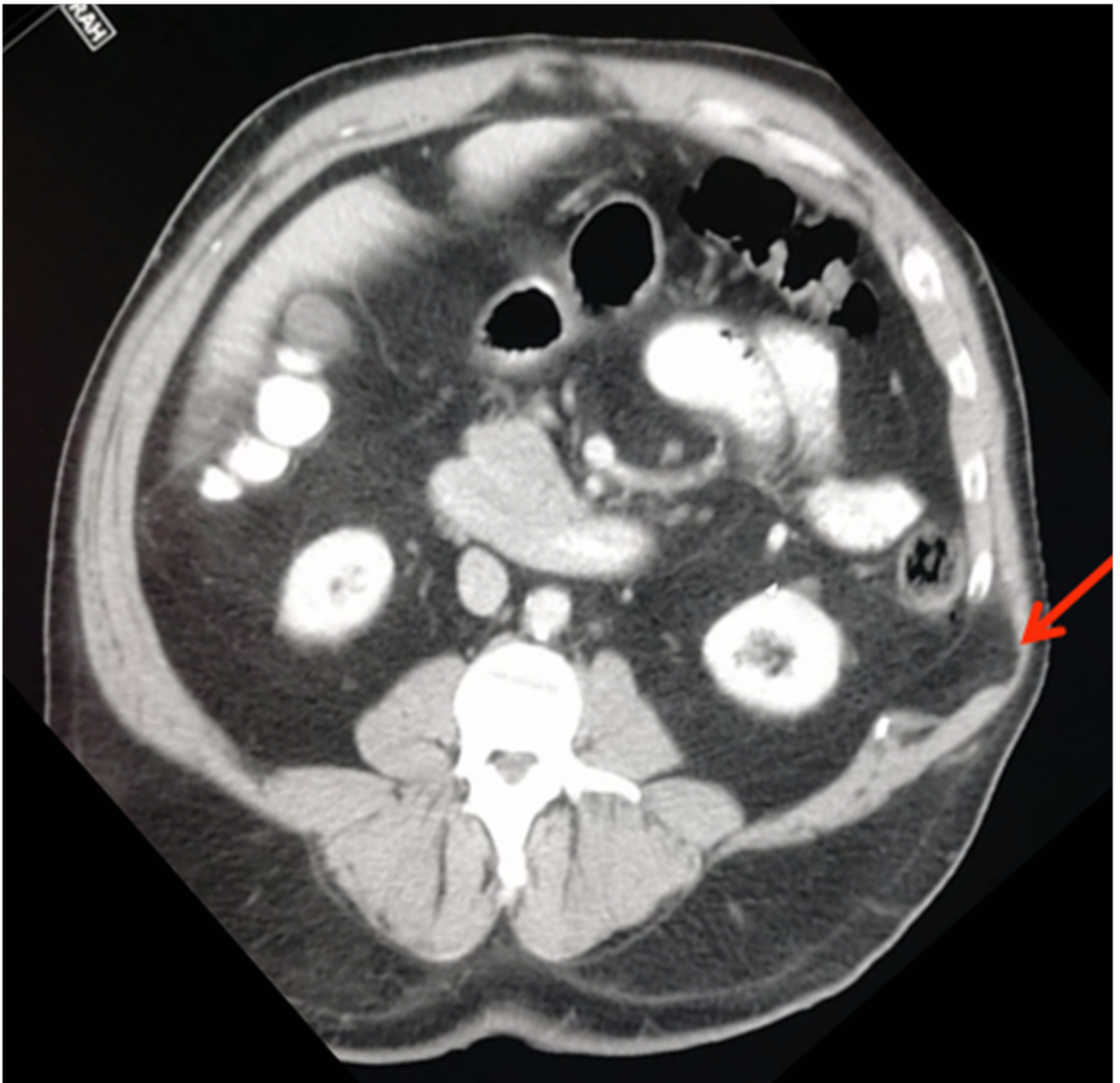
García Aparicio, Ángela; Maya Aparicio, Antonio Carlos; Pozuelos Rodríguez, Ana María; Cáceres Nevado, María del Carmen; Masiá Palacios, Andrea; Morocho Guadalima, Gabriela Maribel; Caro Mancilla, Alfredo

Complejo Hospitalario, Cáceres.

Resumen

Introducción: Presentación de un caso clínico infrecuente de hernia abdominal intercostal atraumática y revisión de la literatura.

Caso clínico: Paciente de 48 años, obesidad grado II y fumador de un paquete al día con tumoración en flanco izquierdo de 2 años de evolución, dolorosa a la manipulación y a los movimientos que implican la musculatura de dicha zona. Se solicita una tomografía computarizada tóraco-abdominal donde se evidencia un defecto en la solución de continuidad en la musculatura abdominal, situado entre la décima y undécima costillas, localizada entre los músculos transverso y oblicuo interno del abdomen y contenida por el músculo oblicuo externo, con contenido de grasa en su interior, hallazgo compatible con hernia intercostal (fig.). Se realiza una incisión transversa a nivel del flanco izquierdo inmediatamente inferior al 10° arco costal. Disección del músculo oblicuo externo hasta identificar anillo herniario de 4 centímetros de diámetro y saco con contenido grasa, que se reduce con facilidad. Cierre de aponeurosis profunda con sutura continua con hilo reabsorbible de larga duración y colocación de malla de polipropileno fijado a los periostios costales. Cierre de planos musculares con hilo reabsorbible y cierre de aponeurosis de oblicuo mayor según técnica “small bites”. El paciente presenta un postoperatorio favorable y actualmente se encuentra asintomático, con cierta debilidad local por denervación a ese nivel.



Discusión: La hernia intercostal es una entidad infrecuente que se produce sobre todo tras un traumatismo. En algunas ocasiones pueden aparecer de forma atraumática, asociada sobre todo a un sobreesfuerzo e incluso encontrarse implicada la tos como mecanismo en la etiopatogenia de este proceso. Pueden resultar herniadas estructuras contenidas en el tórax o en el abdomen en función del nivel donde se produzca el defecto. En algunas ocasiones incluso existe un defecto del diafragma por el que pueden protruir estructuras adyacentes al mismo, como el hígado o el bazo. El tratamiento de las hernias intercostales es quirúrgico, reduciendo el contenido herniado y colocando una malla protésica para evitar la recidiva. En algunas ocasiones, como en este caso debido a la obesidad del paciente, la exploración física se hace insuficiente para llegar al diagnóstico correcto. Es necesaria una prueba de imagen y una correcta comunicación con el especialista en Radiología para que no pase desapercibido el defecto de la pared en el caso de encontrarnos ante hernias con muy poca entidad radiológica, pero que igualmente producen dolor constante que pueden incapacitar la vida cotidiana de quién la padece. La literatura consultada solo reporta series de casos clínicos con pocos pacientes o casos clínicos aislados, por lo que hacen falta más estudios para establecer conclusiones claras con respecto a la técnica empleada en el tratamiento quirúrgico, recidiva, complicaciones y resultados a largo plazo de esta patología.