



Cirugía Española



www.elsevier.es/cirugia

P-447 - DESDE DENTRO Y DESDE FUERA: DOS TÉCNICAS DE ABORDAJE DE LA HERNIA OBTURATRIZ

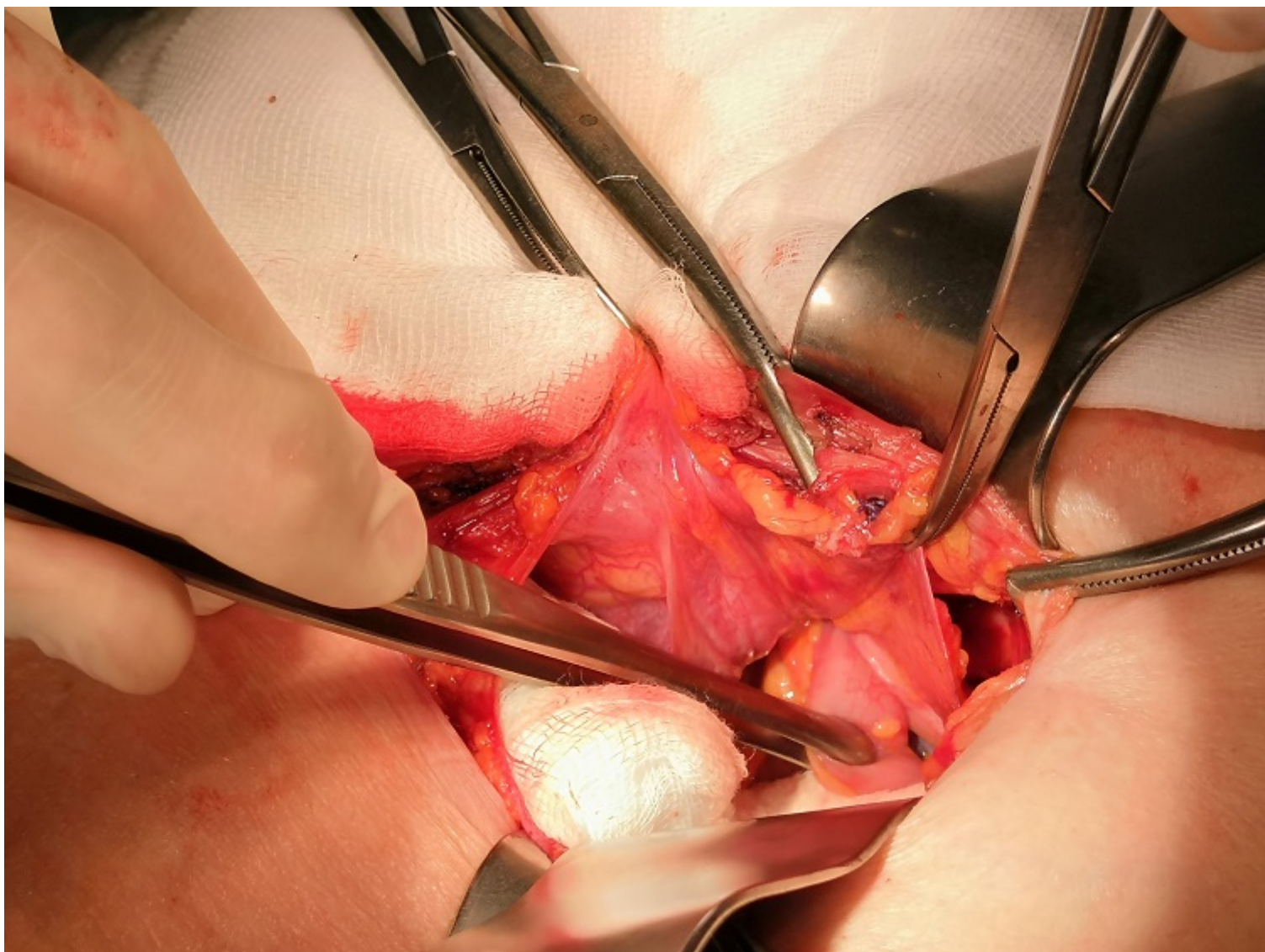
Riquelme Gaona, Jerónimo; Alhambra-Rodríguez de Guzmán, Cristina; Picazo-Yeste, Joaquín; Cortina-Oliva, Javier; Rojas-de la Serna, Gabriela; Cuevas-Toledano, Javier; Morandeira-Rivas, Antonio; Moreno-Sanz, Carlos

Hospital General la Mancha Centro, Alcázar de San Juan.

Resumen

Introducción: Las hernias obturatrices se originan en la protrusión de un saco herniario a través de la zona anterosuperior del foramen obturador. Constituyen una entidad poco frecuente, de mayor incidencia en mujeres de edad avanzada y con gran potencial de gravedad debido al elevado riesgo de estrangulación.

Caso clínico: Presentamos dos casos: una mujer de 70 años sin antecedentes de interés que acudió por dolor en fosa iliaca derecha de 24h de evolución con vómitos e íleo asociados y una mujer de 92 años con cuadro de obstrucción intestinal de 4 días de evolución con antecedente de hernioplastia inguinal derecha. En ambos casos se realizó tomografía computarizada abdominal que mostraba imagen de dilatación de asas de yeyuno e íleon con líquido libre entre asas por hernia crural (derecha en la paciente más joven e izquierda en la de mayor edad) con líquido libre en pelvis y sin signos de isquemia intestinal. Ambas pacientes pasaron a quirófano. En el primer caso se inició abordaje anterior mediante el cual se exploró la región inguinocrural derecha hallando debilidad de pared posterior del conducto inguinal sin identificar saco herniario, por lo que se decidió realizar laparotomía media infraumbilical, confirmando una hernia obturatriz estrangulada. Tras hacer quelotomía se consiguió liberar un asa de íleon isquémica con microperforación que precisó de resección segmentaria de 4 cm y anastomosis terminoterminal manual. Para reparar el defecto herniario del orificio obturador se colocó un cilindro de malla de polipropileno y se cubrió cerrando el peritoneo con una sutura reabsorbible en bolsa de tabaco. Se completó la intervención reparando la región inguinal mediante hernioplastia con técnica de Lichtenstein. En el segundo caso se accedió vía preperitoneal disecando hasta espacio de Bogros hasta identificar el ligamento de Cooper. Se ligaron los vasos epigástricos inferiores. Se identificó hernia obturatriz izquierda encarcelada con asa de íleon distal sin signos de complicación por lo que se redujo a cavidad e igualmente se colocó un tapón de polipropileno para cerrar la entrada al canal obturador. Se realizó plicatura peritoneal y posteriormente cierre de aponeurosis con sutura monofilamento reabsorbible.



Discusión: El diagnóstico de hernia obturatriz puede resultar complejo dentro de la evaluación del paciente en urgencias debido a su escasa frecuencia, lo que conlleva retraso terapéutico y elevada mortalidad (13-40%). En la literatura se describe en la mayoría de los casos publicados como hallazgos casuales durante otras intervenciones. Algunos pacientes refieren dolor e incluso tumoración en la cara medial del muslo. Debe tenerse en cuenta en el diagnóstico diferencial de neuralgia del obturador, especialmente si se acompaña de cuadros de suboclusión intestinal intermitente. El abordaje más extendido es la laparotomía media infraumbilical, aunque hay otras vías de abordaje, como la que presentamos. Es posible la reducción simple de la hernia, pero los casos más difíciles pueden precisar de incisión muscular con precaución de no lesionar el nervio ni los vasos obturadores. El orificio puede repararse mediante sutura simple, plastia de aponeurosis o colocación de prótesis.