




Cirugía Española



www.elsevier.es/cirugia

P-334 - SÍNDROME DE MCKITTRICK-WHEELOCK. UNA ENTIDAD INFRECUENTE

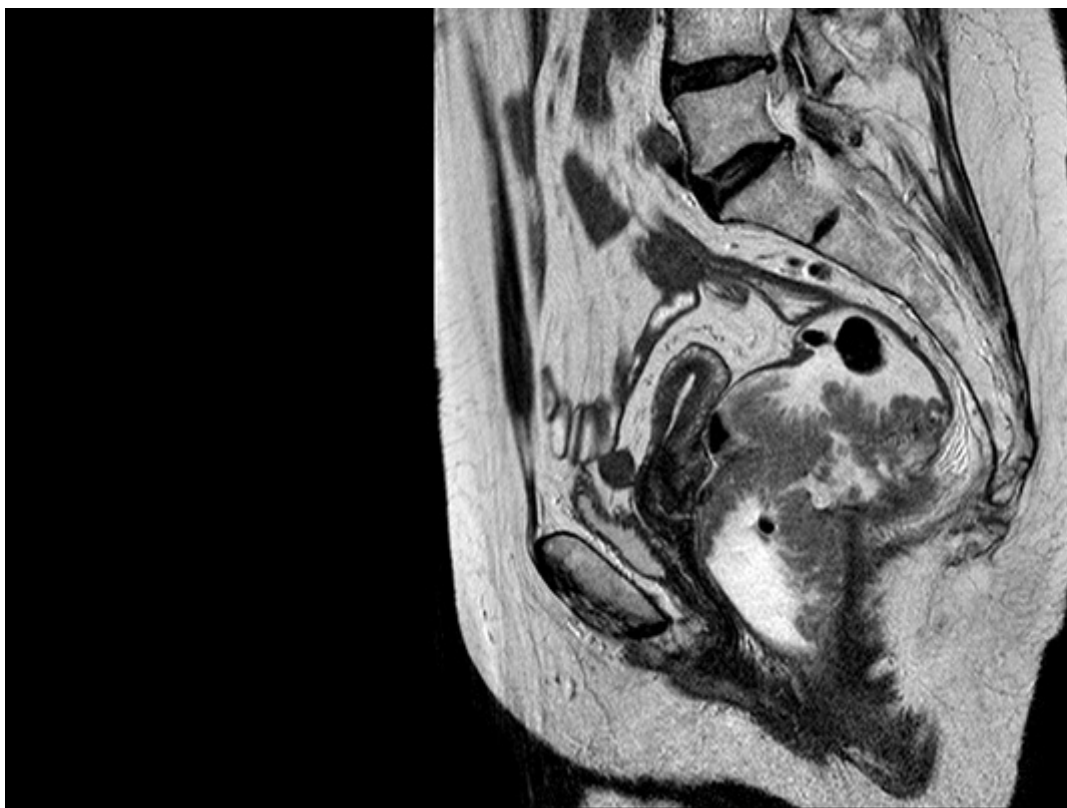Funes Dueñas, Tania; Fadrique Fernández, Begoña; Hernández Domínguez, Sara; González Revilla, Elena; Ais Conde, Juan Guillermo

Hospital Complejo Asistencial de Segovia, Segovia.

Resumen

Introducción: El síndrome de McKittrick-Wheelock se caracteriza por un cuadro de diarrea profusa con depleción hidroelectrolítica y fallo renal agudo, secundario a la presencia de adenomas vellosos hipersecretores colorrectales de gran tamaño.

Caso clínico: Se presenta caso clínico de mujer de 79 años anticoagulada por fibrilación auricular, vista en consultas por un cuadro de 3 meses de evolución de deposiciones pastosas acompañadas de moco junto con síndrome constitucional. Previamente había acudido a urgencias en dos ocasiones por episodios sincopales con hiponatremia, hipopotasemia e insuficiencia renal con patrón de prerrenalidad. El abdomen es normal y en el tacto rectal se objetiva un gran pólipo a unos 3-4 cm del margen anal fijo en cara posterior. Se realiza colonoscopia que evidencia un gran pólipo en recto de aspecto vellosos que tapiza los 8-9 cm distales y ocupa 3/4 de circunferencia, cuyo diagnóstico anatomopatológico es de adenoma vellosos con displasia de bajo grado. La TAC muestra una masa rectal hipercaptante con ganglios de pequeño tamaño pararectales izquierdos sin datos de enfermedad a distancia. La RMN pélvica objetiva un extenso engrosamiento mural del recto de aspecto vellosos que afecta a la pared posterolateral izquierda en un segmento de 9 cm, sin invasión de la grasa mesorrectal. Se presenta caso en comité de tumores colorrectales y se propone para amputación abdominoperineal laparoscópica que se realiza sin complicaciones usando malla profiláctica en estoma según técnica de SugarBaker. Postoperatorio sin incidencias con alta al 13º día. El diagnóstico anatomopatológico final fue de adenocarcinoma sobre adenoma vellosos de 9,5 × 7,5 cm con signos de displasia de alto grado.



Discusión: El caso descrito cumple los criterios diagnósticos del síndrome de McKittrick Wheelock: diarrea profusa con un síndrome de depleción hidroelectrolítica en presencia de adenomas vellosos mucosecretores de gran tamaño localizados en sigma o recto. El diagnóstico es complejo por la inespecificidad de la sintomatología, siendo fundamental realizar una colonoscopia y un TAC ante la sospecha clínica. El tratamiento de elección es la extirpación quirúrgica, y, dado que existe riesgo de malignización, la técnica debe ser la misma que la empleada en enfermedades malignas colorrectales. En nuestro caso no optamos por anastomosar tanto por las características clínicas de la paciente: edad e hipotonía esfinteriana con incontinencia parcial; así como por el tamaño y localización del tumor. El síndrome de McKittrick-Wheelock es infrecuente y se caracteriza por una depleción hidroelectrolítica secundaria a una mucorrea profusa originada por adenomas vellosos hipersecretores. El tratamiento de elección es la resección quirúrgica.