CIR ESP. 2020;98(Espec Congr 1):512

Cirugía Española

www.elsevier.es/cirugia

V-116 - ABORDAJE DE PARATIROIDES ECTÓPICA PARAESOFÁGICA MEDIANTE TORACOSCOPIA IZQUIERDA ASISTIDA POR ROBOT

Ferreres Serafini, Joan; Rodríguez Taboada, Pablo; Rosado Rodríguez, Gabriela; Baquero Velandia, Diana; Abellán Lucas, Míriam; Catellote Caixal, Manel; Adalid Llansa, Laia; Casanova Marqués, Raquel

Hospital Universitari Joan XXIII, Tarragona.

Resumen

Introducción: La toracoscopia es uno de los múltiples campos explorados por la cirugía robótica, presentamos el caso de una patología benigna infrecuente, que requirió de un largo proceso diagnóstico y que fue posible tratar de forma mínimamente invasiva con buenos resultados.

Caso clínico: Presentamos el caso de un paciente de 65 años, con antecedentes de exfumador, ex-enol, HTA, hiperuricemia, artropatía psoriásica, hipotiroidismo subclínico y IAM inferior Killip I con implantación de 3 stents en 2015. Se realiza estudio a raíz de la detección incidental de agenesia tiroidea izquierda y de masa mediastínica de 30 × 12 mm sin captación en gammagrafía tiroidea con ^{99}Tc-pertecnectato y sin alteración de la mucosa esofágica por gastroscopia, sin embargo el estudio se ve interrumpido. Posteriormente el paciente también presenta hipoparatiroidismo primario, con osteoporosis y cólicos nefríticos de repetición, por lo que se estudia con SPECT-TC ^{99m}Tc-sestamibi observando captación compatible con adenoma paratiroideo ectópico paraesofágico izquierdo. De forma programada, se administra ^{99m}Tc-sestamibi y seguidamente se realiza una Toracoscopia izquierda asistida por robot DaVinci Xi, con tres trocares. Mediante detección con sonda gamma se localiza nódulo mediastínico posterior a tronco arterial subclavio y superior a cayado aórtico. Dicho nódulo está íntimamente unido al esófago sin infiltrarlo, se procede a la disección y exéresis en bloque sin incidencias. Tras la extubación, se descarta fuga aérea y se retira el drenaje pleural. El paciente es dado de alta hospitalaria a las 24h con niveles plasmáticos de PTH ya normalizados (70 pg, partiendo de 230 pg de niveles basales máximos), con cumplimiento del Criterio de Miami. El estudio anatomopatológico confirma adenoma paratiroideo de 40 × 20 × 15 mm. Controles ambulatorios pasados 5 meses de la intervención correctos, con ausencia de progresión de la clínica del hipoparatiroidismo.

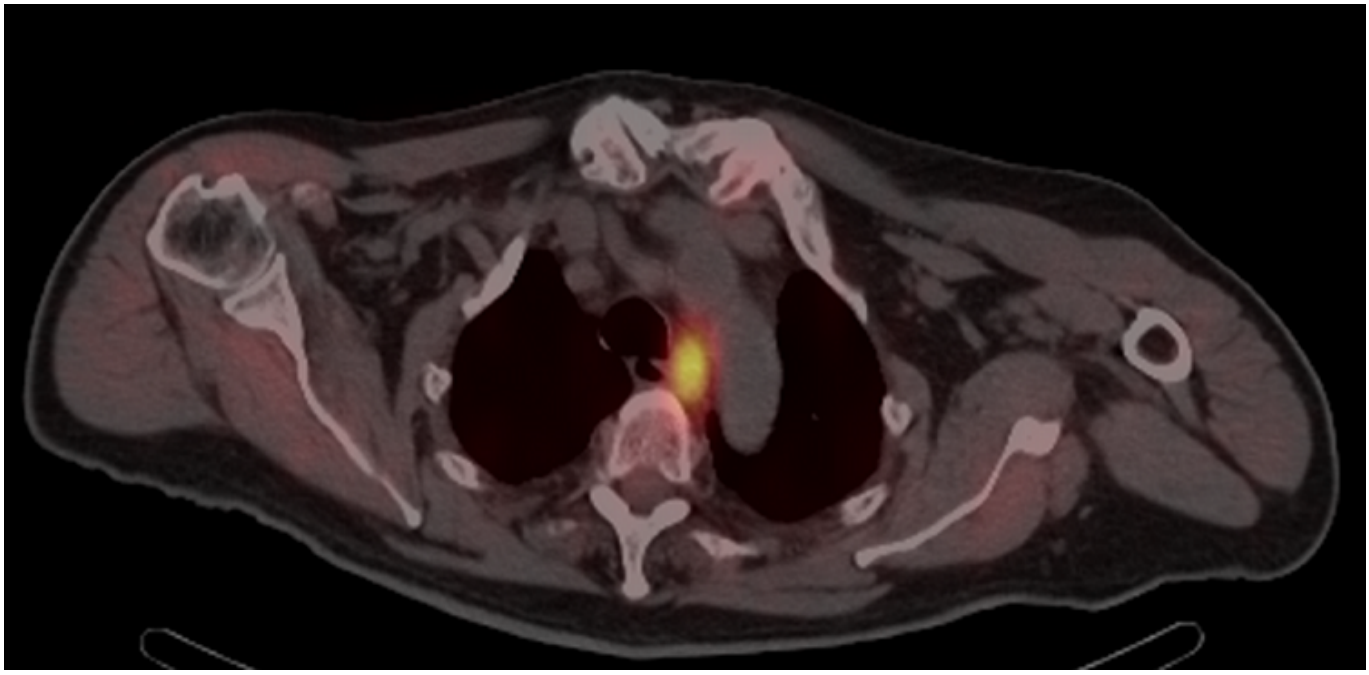

Discusión: Según la literatura, aproximadamente un 20% de los hiperparatiroidismos primarios están causados por adenomas paratiroideos ectópicos, cuya localización pude ser muy variable, y pueden ser la causa de un hiperparatiroidismo persistente después de una cirugía inicial fallida. La localización mediastínica sucede cuando, durante el desarrollo embriológico, habitualmente una de las glándulas inferiores, desciende juntamente con el timo más de lo normal. El tratamiento de adenomas ectópicos causantes de hiperparatiroidismo primario requiere de un abordaje multidisciplinar. Para su correcta detección son útiles las técnicas gammagráficas basadas en la detección de consumo de ^{99m}Tc-sestamibi y para la planificación de la estrategia quirúrgica es preciso disponer de estudios de imagen combinada al metabolismo del radiotrazador de tal manera que informen de la localización anatómica a la que nos enfrentamos. Por último el uso de sondas gamma de rastreo intraoperatorio, permite realizar una cirugía compleja con seguridad y alta probabilidad de éxito de curación. En este caso, el adenoma ectópico presenta una localización infrecuente, a nivel paraesofágico, unas dimensiones considerables, 40 × 20 × 15 mm, y ya había sido detectado muy previamente a la identificación del origen tisular y a la clínica desencadenada posteriormente. La toracoscopia asistida por robot representa una buena opción para la resección de nódulos mediastínicos de forma mínimamente invasiva, con una morbimortalidad asociada cercana al 0%.

0009-739X © 2020 AEC. Publicado por Elsevier España, S.L.U. Todos los derechos reservados