CIR ESP. 2020;98(Espec Congr 1):445

Cirugía Española

www.elsevier.es/cirugia

P-240 - TUMOR TRICOLEMAL PROLIFERANTE GIGANTE

Cuevas Toledano, Javier Fernando; Alhambra Rodríguez de Guzmán, Cristina; López Saiz, María; Riquelme Gaona, Jerónimo; Rojas de la Serna, Gabriela; Morandeira Rivas, Antonio; Moreno Sanz, Carlos

Hospital General la Mancha Centro, Alcázar de San Juan.

Resumen

Introducción: El tumor tricolemal proliferante es una rara neoplasia cutánea que deriva de la vaina de la raíz externa de los folículos pilosos. Típicamente aparece en mujeres de entre 40-60 años y en alrededor del 85% de los casos aparecen en el cuero cabelludo. Puede aparecer sobre un quiste tricolemal previo, de novo o coexistir con uno o más quistes tricolemales. Clínicamente suelen presentarse como lesiones nodulares solitarias, de crecimiento lento, pudiendo asociar ulceraciones, sangrado o secreciones purulentas, y tienen una tasa de recurrencia local aproximada de un 3,7%. Aunque es muy infrecuente, en ocasiones pueden llegar a presentar degeneración maligna, debiendo sospecharlo cuando el tumor se localiza en sitios distintos al cuero cabelludo, presenta un crecimiento rápido, un diámetro mayor a 5 cm, o un crecimiento infiltrativo. En estos casos puede llegar a haber metástasis linfáticas (1,2%) o a distancia.

Caso clínico: Presentamos el caso de un paciente de 52 años con una masa excrecente de 17 × 13 cm en región escapular derecha, de 6 años de evolución, con múltiples puntos de supuración, sin adenopatías ni otra sintomatología asociada. Para tratar de filiar el origen de la lesión en vistas a la planificación de su tratamiento se realizó punch de la misma y de la región perilesional, obteniéndose como resultado un infiltrado inflamatorio subagudo con predominio de células plasmáticas (CD138, Kappa y Lamba +), sin signos histológicos de malignidad. Además, se procedió a la realización de una resonancia magnética, en la que se informaba de gran masa de origen cutáneo, heterogénea, con focos que podrían corresponder a calcificaciones. Ambos hallazgos sugestivos de un tumor tricolemal proliferante. Tras los hallazgos descritos, se decidió realizar exéresis de la lesión y cierre con colgajo cutáneo, que posteriormente fracasó, motivo por el cual se procedió al cierre de la herida por segunda intención con VAC, resultando exitoso. Posteriormente, se obtuvo la anatomía patológica definitiva, informando de tumor tricolemal proliferante. Actualmente, un año tras la cirugía, no existen datos de recurrencia.

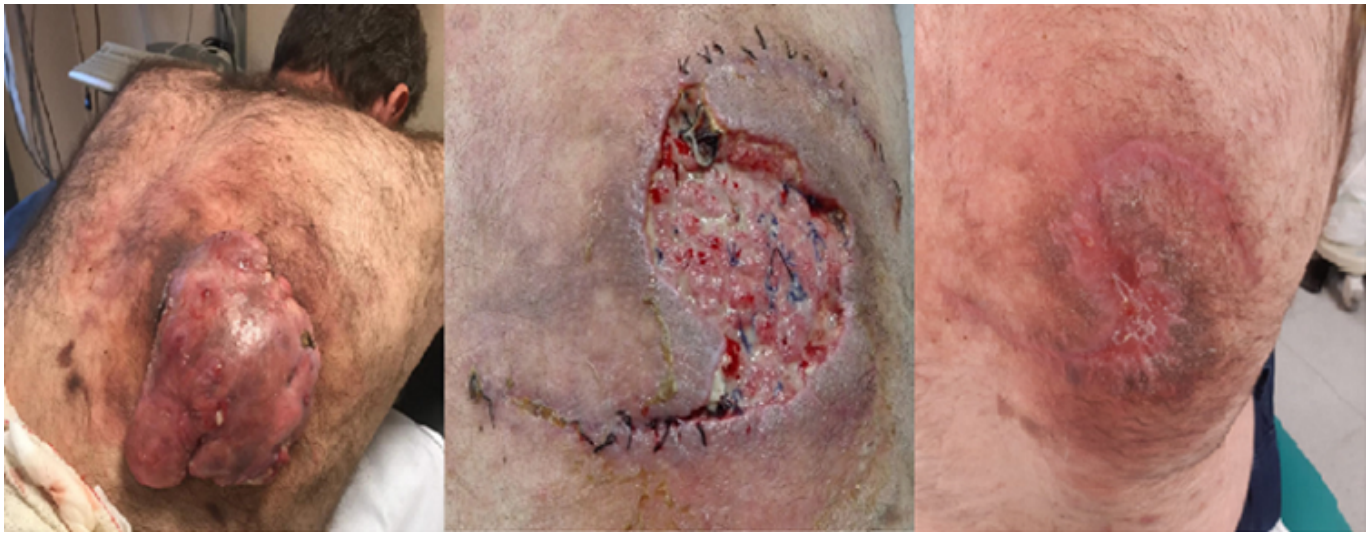

Discusión: Presentamos el caso de un tumor raro, en una localización inusual, y con un tamaño superior al descrito previamente en la literatura por diversos autores, en el que tras descartar otros procesos con la realización de pruebas complementarias se procedió a exéresis del mismo, con posterior resultado anatomopatológico de benignidad. El tratamiento de elección para los tumores anexiales benignos es la escisión simple, dado el buen pronóstico de la lesión y la baja probabilidad de degeneración maligna. Aun así, debido a la elevada tasa de recurrencia, se debe hacer seguimiento clínico periódico posterior.

0009-739X © 2020 AEC. Publicado por Elsevier España, S.L.U. Todos los derechos reservados