



Cirugía Española



www.elsevier.es/cirugia

P-221 - UTILIDAD DE LA LITOTRIZIA LÁSER EN EL ABORDAJE LAPAROSCÓPICO DE LA COLEDOLITIASIS: UNA ALTERNATIVA TERAPÉUTICA EFICAZ

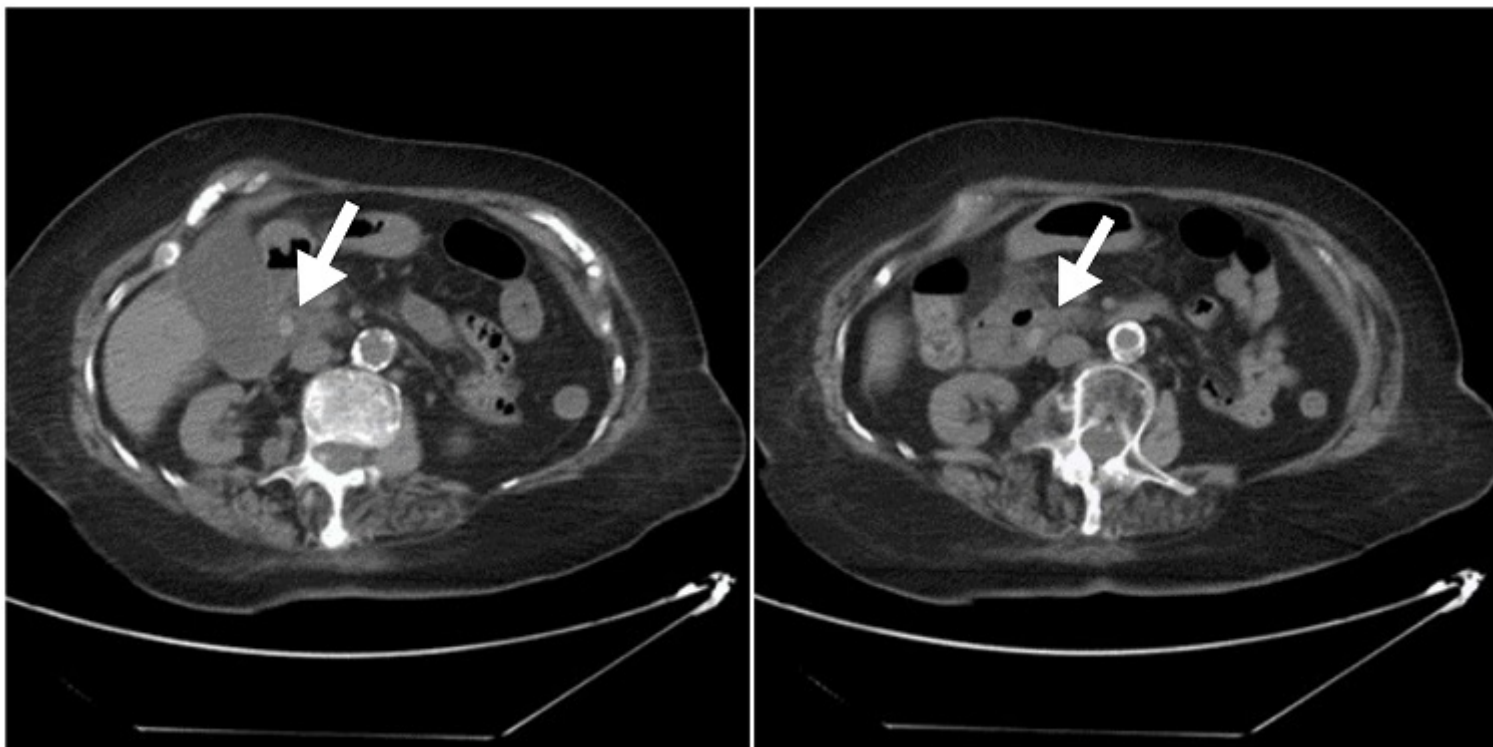
Cayuela Fuentes, Valentín; López López, Víctor; Brusadín, Roberto; López Conesa, Asunción; Nicolás López, Tatiana; Navarro Barrios, Álvaro; Gómez Valles, Paula; Robles Campos, Ricardo

Hospital Universitario Virgen de la Arrixaca, Murcia.

Resumen

Introducción: La presencia de coledolitiasis en la población es muy frecuente. Ésta puede derivar en complicaciones como colecistitis, coledocolitiasis, colangitis, pancreatitis u otras menos frecuentes como el íleo biliar. El manejo de esta patología ha ido cambiando a lo largo de los años, abrazando en los últimos años el *boom* tecnológico actual.

Caso clínico: Se presentan dos casos clínicos de coledocolitiasis en los que se utilizó un láser de holmio para la fragmentación de la litiasis durante la exploración laparoscópica de la vía biliar. El primer caso describe a una mujer de 90 años que acude a Urgencias por dolor abdominal localizado en flanco e hipocondrio derecho acompañado de náuseas y vómitos, sin fiebre, síndrome miccional u otra sintomatología de interés. Se le realiza una analítica, una ecografía abdominal y una TC abdominal con contraste, confirmando la presencia de colecistitis con coledocolitiasis de gran tamaño y pancreatitis asociada. Tras la normalización de la amilasa, se intervino de forma programada realizándosele una colecistectomía laparoscópica asociada a exploración intraoperatoria de la vía biliar y litotricia mediante láser de holmio. El segundo caso se trata de otra mujer de 77 años con idénticos síntomas, finalizando también en una cirugía de exploración de la vía biliar transcística y litotricia de la coledocolitiasis. Ambas pacientes fueron dadas de alta hospitalaria sin complicaciones ni recurrencia de su coledocolitiasis.



Discusión: El tamaño del conducto cístico, de los cálculos y la posibilidad de hallarlos impactados en la vía biliar son factores que favorecen la coledocotomía sobre el abordaje transcístico, así como la razón principal del fracaso de la técnica. El uso de litotricia con láser de holmio ya se ha documentado en diversos estudios con buenos resultados para estos casos seleccionados. Podemos concluir, por tanto, que la colecistectomía laparoscópica asociada a exploración de la vía biliar intraoperatoria debido a colelitiasis o a complicaciones de esta ha dejado en un segundo plano a otras opciones terapéuticas como la CPRE, ya que por vía laparoscópica permite en un mismo acto quirúrgico la resolución completa del cuadro clínico. El uso añadido del láser de holmio a través del coledocoscopia constituye una de las últimas actualizaciones en este tipo de cirugías, facilitando la extracción de las coledocolitiasis.