



Cirugía Española



www.elsevier.es/cirugia

P-191 - QUISTE HIDATÍDICO CON COLANGITIS SECUNDARIA A COMUNICACIÓN CON LA VÍA BILIAR DERECHA

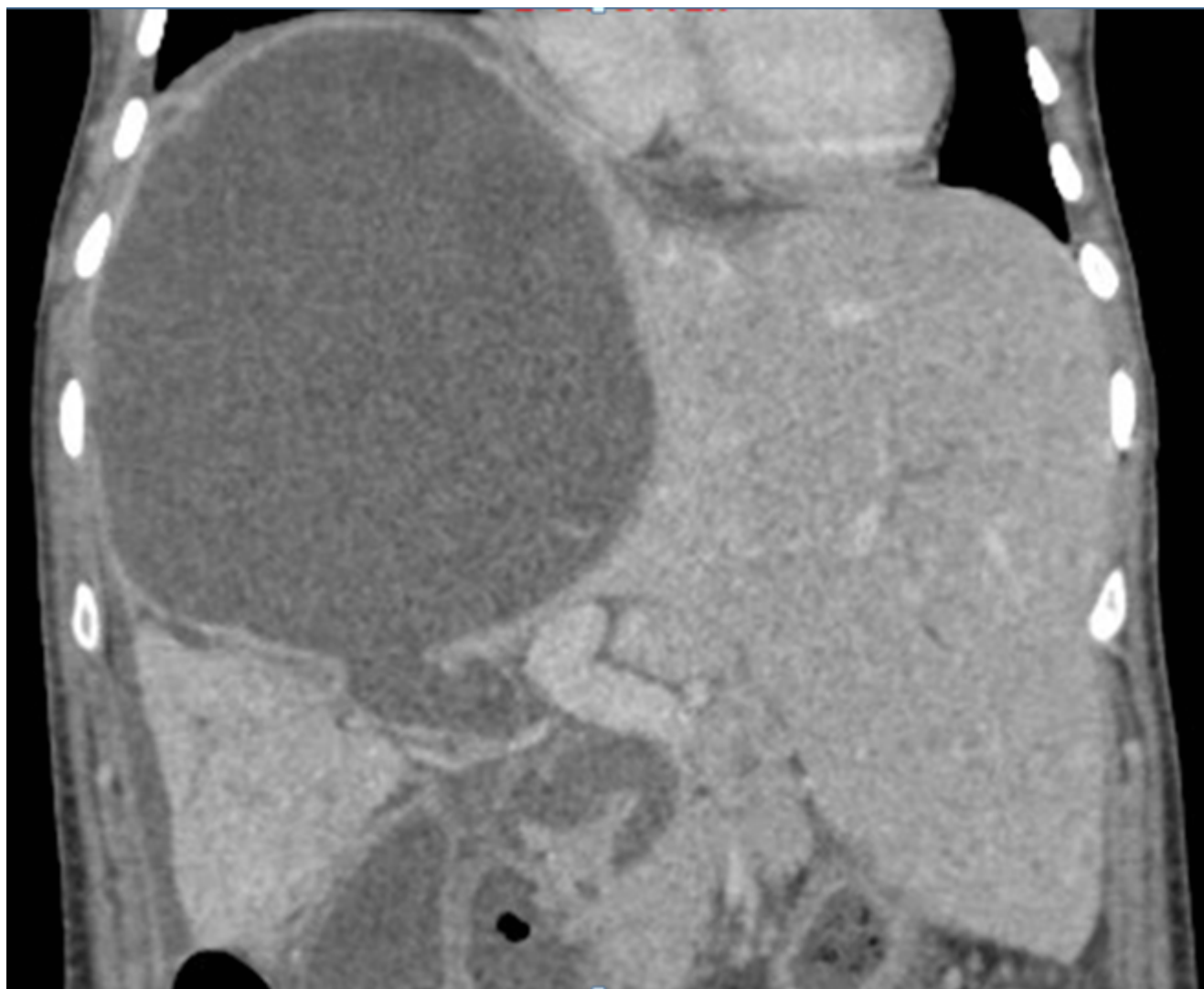
Ferreres, Joan; Pavel, Mihai-Calin; Estalella, Laia; Llàcer, Erik; Memba, Robert; Achalandabaso, Mar; Julià, Elisabet; Jorba, Rosa

Hospital Universitari Joan XXIII, Tarragona.

Resumen

Introducción: Presentación del abordaje quirúrgico en un caso de colangitis secundaria a quiste hidatídico hepático gigante comunicado con la vía biliar derecha.

Caso clínico: Mujer de 36 años, diagnosticada en otro centro de un quiste hidatídico gigante que ocupaba todo el lóbulo hepático derecho y parcialmente el segmento IVa. Posteriormente, la paciente presentó un cuadro de colangitis secundaria a comunicación con la vía biliar derecha, confirmada mediante TAC abdominal. En el preoperatorio se realizó una CPRE que permitió el drenaje de múltiples vesículas hijas de la vía biliar y la colocación de una prótesis. En la cirugía, se objetivó un gran quiste abscesificado y fusionado con el diafragma y la vena cava inferior. Se realizó un abordaje extraglissonianiano del pedículo hepático derecho para proteger la vía biliar de la manipulación del quiste. Tras vaciar el quiste, se practicó una hepatectomía derecha ampliada al segmento IVa. La colangiografía intraoperatoria demostró ausencia de fugas biliares y permeabilidad del árbol biliar. Para evitar la colangitis postoperatoria, se colocó un tubo de Kehr. El postoperatorio transcurrió sin incidencias. Al 9º día de la intervención se realizó una colangiografía a través del drenaje que confirmó la permeabilidad de la vía biliar, lo que hizo posible el cierre del tubo de Kehr. La paciente fue dada de alta a las 2 semanas, y, pasados 2 meses, se retiró el drenaje de Kehr sin incidencias.



Discusión: Los casos complejos de hidatidosis hepática, como son los con comunicación con la vía biliar, precisan de un enfoque quirúrgico para aportar el mejor tratamiento posible. En estos casos, asegurar la permeabilidad de la vía biliar es fundamental para evitar las complicaciones postoperatorias.