



# Cirugía Española



[www.elsevier.es/cirugia](http://www.elsevier.es/cirugia)

## P-118 - SÍNDROME DE BURIED BUMPER EN PACIENTES CON ENFERMEDAD DE PARKINSON TRATADOS CON INFUSIÓN DE LEVODOPA/CARBIDOPA INTRADUODENAL. RESULTADOS DEL TRATAMIENTO QUIRÚRGICO

Ruiz Pardo, José; Vidaña Márquez, Elisabet; Sánchez Fuentes, Pedro Antonio; Jorge Cerrudo, Jaime; Ferrer Márquez, Manuel; Rubio Gil, Francisco; Gómez Carmona, Zahira; Reina Duarte, Ángel

Hospital Torrecárdenas, Almería.

### Resumen

**Objetivos:** La progresión de la enfermedad de Parkinson y el uso de fármacos dopaminérgicos pueden producir complicaciones motoras a largo plazo, como son las fluctuaciones motoras y las discinesias, que en ocasiones resultan de difícil control. En estos pacientes, las alternativas al tratamiento convencional son la cirugía (estimulación cerebral profunda del núcleo subtalámico) y los tratamientos de infusión continua, como por ejemplo la infusión intraduodenal de levodopa/carbidopa. La suspensión de levodopa/carbidopa en base acuosa se administra mediante una sonda duodenal (SD) insertada a través de una gastrostomía endoscópica percutánea (PEG). A su vez, la PEG puede tener complicaciones infrecuentes como el síndrome de buried bumper (SBB) o del botón interno enterrado, en el que en la que la parte interna del anclaje de la sonda gástrica queda embebida por la mucosa gástrica, pudiendo ocasionar dificultad para la movilización de la sonda, dolor abdominal, perforación, absceso, etc. El tratamiento de este síndrome, que ocurre en el 0,3-2,4% de las PEG, suele ser endoscópico, pero en ocasiones la cirugía puede ser necesaria. El objetivo de este trabajo es presentar 3 casos de SBB tratados mediante cirugía.

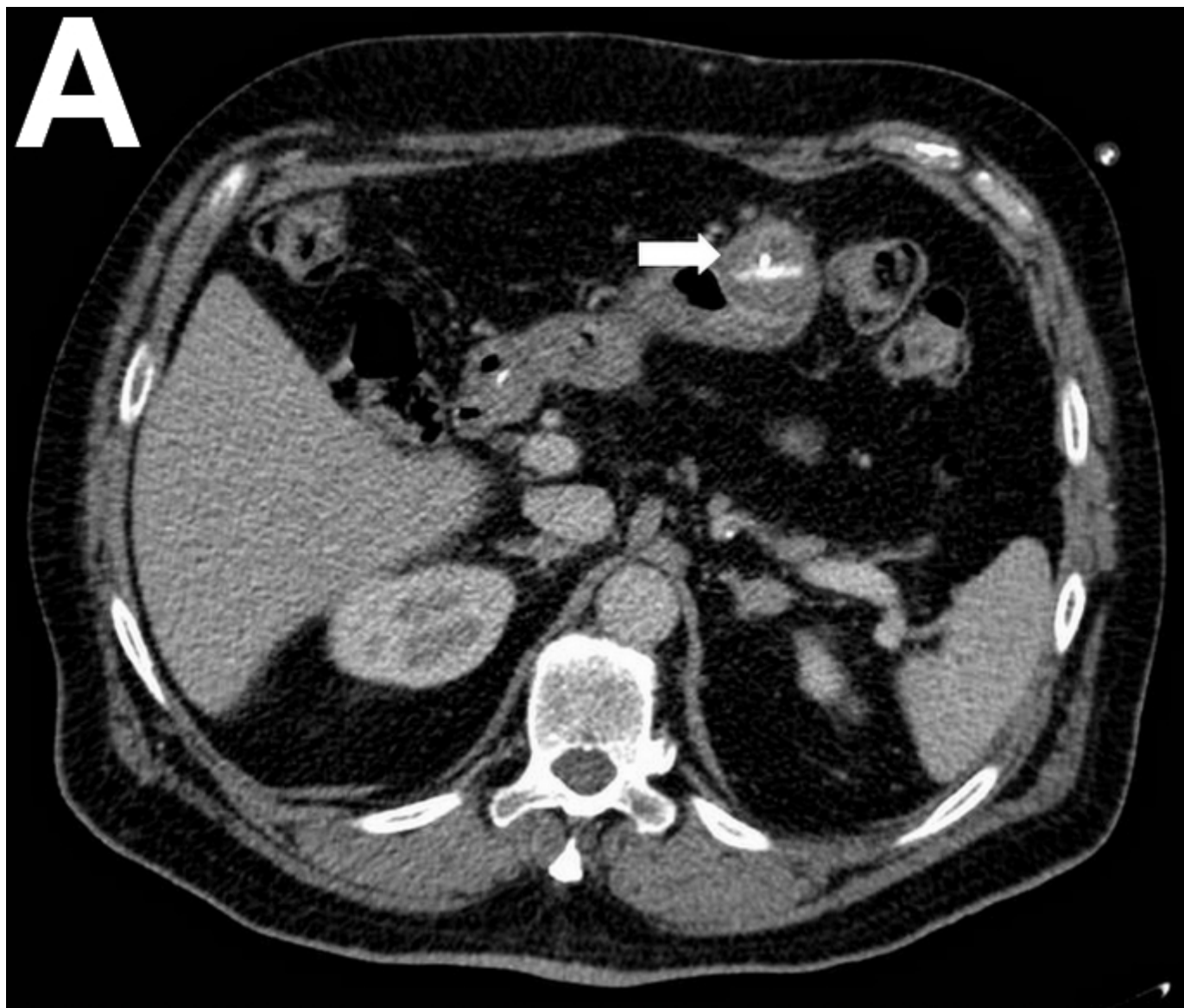
**Métodos:** Estudio retrospectivo cuya población a estudio la constituyen los pacientes con SBB tratados mediante cirugía. Se analizan las siguientes variables: edad, sexo, tiempo de evolución de la enfermedad de Parkinson (años), tiempo de tratamiento mediante infusión de levodopa/carbidopa intraduodenal hasta el desarrollo del SBB (meses), número de recambios previos de la SD, abordaje quirúrgico, seguimiento desde la cirugía (meses) y complicaciones.

**Resultados:** Las PEG se colocaron mediante endoscopia. El calibre de la PEG fue de 15F y el de la SD de 9 F. Una vez colocada la PEG, la SD se guó mediante endoscopia hasta el duodeno. El SBB se diagnosticó mediante endoscopia y TC (fig. A, flecha blanca). Se indicó el tratamiento quirúrgico del SBB por fracaso del tratamiento endoscópico. La cirugía consistió en una gastrotomía en huso, incluyendo el granuloma/absceso de pared que contenía el botón interno de la PEG (fig. B). Posteriormente se realizó un cierre transversal de la pared gástrica con doble sutura barbada de 2/0 y se colocó la nueva sonda de gastrostomía de 15F por encima de la sutura gástrica, a través de la cual se introdujo una nueva SD de 9F que se guó mediante endoscopia. En la tabla se detallan las características de los pacientes con SBB.

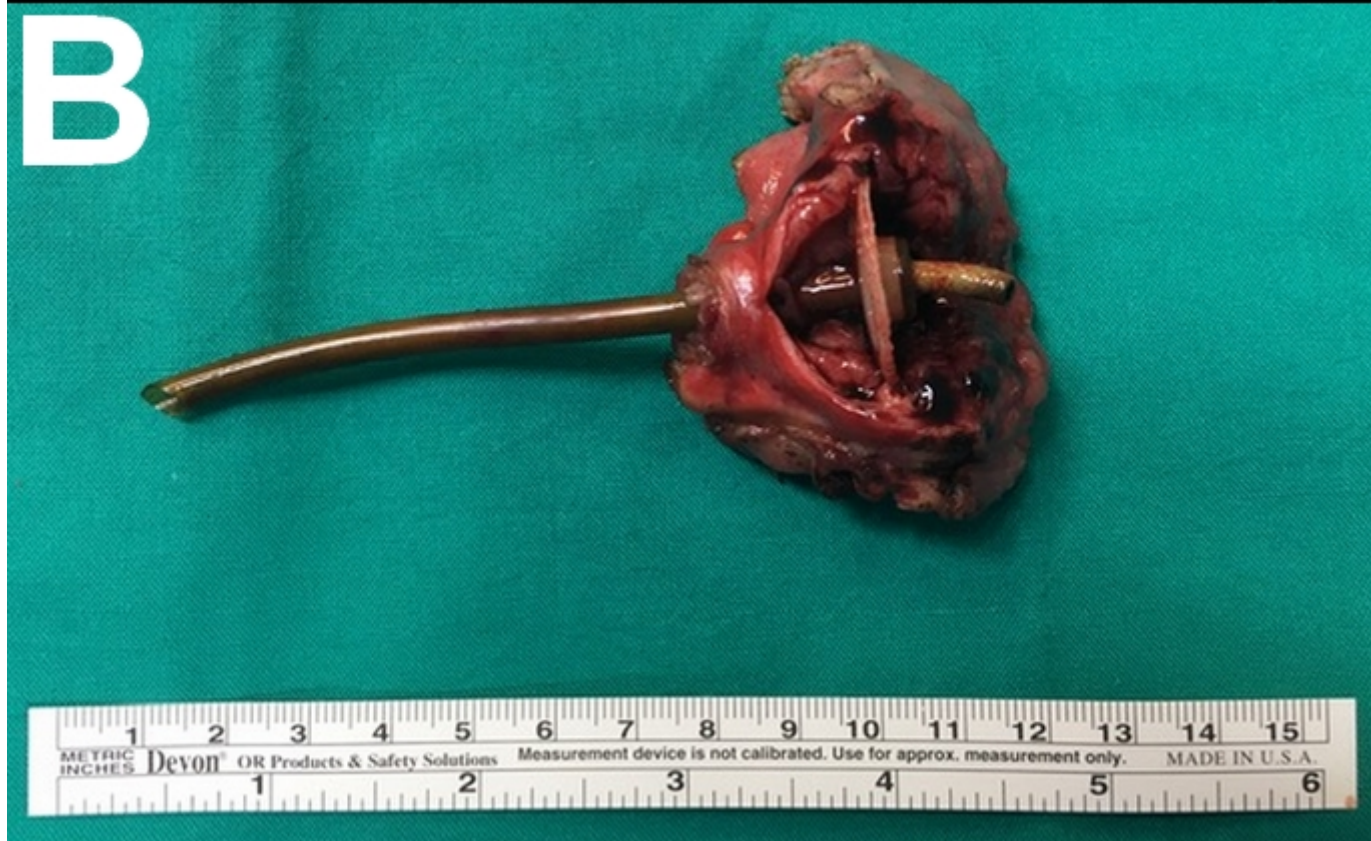Características de los pacientes con SBB

Casos	1	2	3
Edad (años)	66	63	61
Sexo	Masculino	Masculino	Masculino
Evolución de la enfermedad de Parkinson (años)	20,5	9	16
Tiempo de tratamiento mediante infusión de levodopa/carbidopa intraduodenal hasta el desarrollo del SBB (meses)	22	52	44
Recambios previos de la SD	0	1	1
Abordaje quirúrgico	Laparoscópico	Abierto	Abierto
Seguimiento desde la cirugía (meses)	28	11	4
Complicaciones	No	No	No

# A



# B



**Conclusiones:** El tratamiento quirúrgico del SBB en pacientes con enfermedad de Parkinson tratados con infusión de levodopa/carbidopa intraduodenal es seguro y factible en los casos en los que fracasa el tratamiento endoscópico.