



Cirugía Española



www.elsevier.es/cirugia

P-068 - COMPLICACIÓN INFRECUENTE TRAS ESOFAGUECTOMÍA IVOR-LEWIS

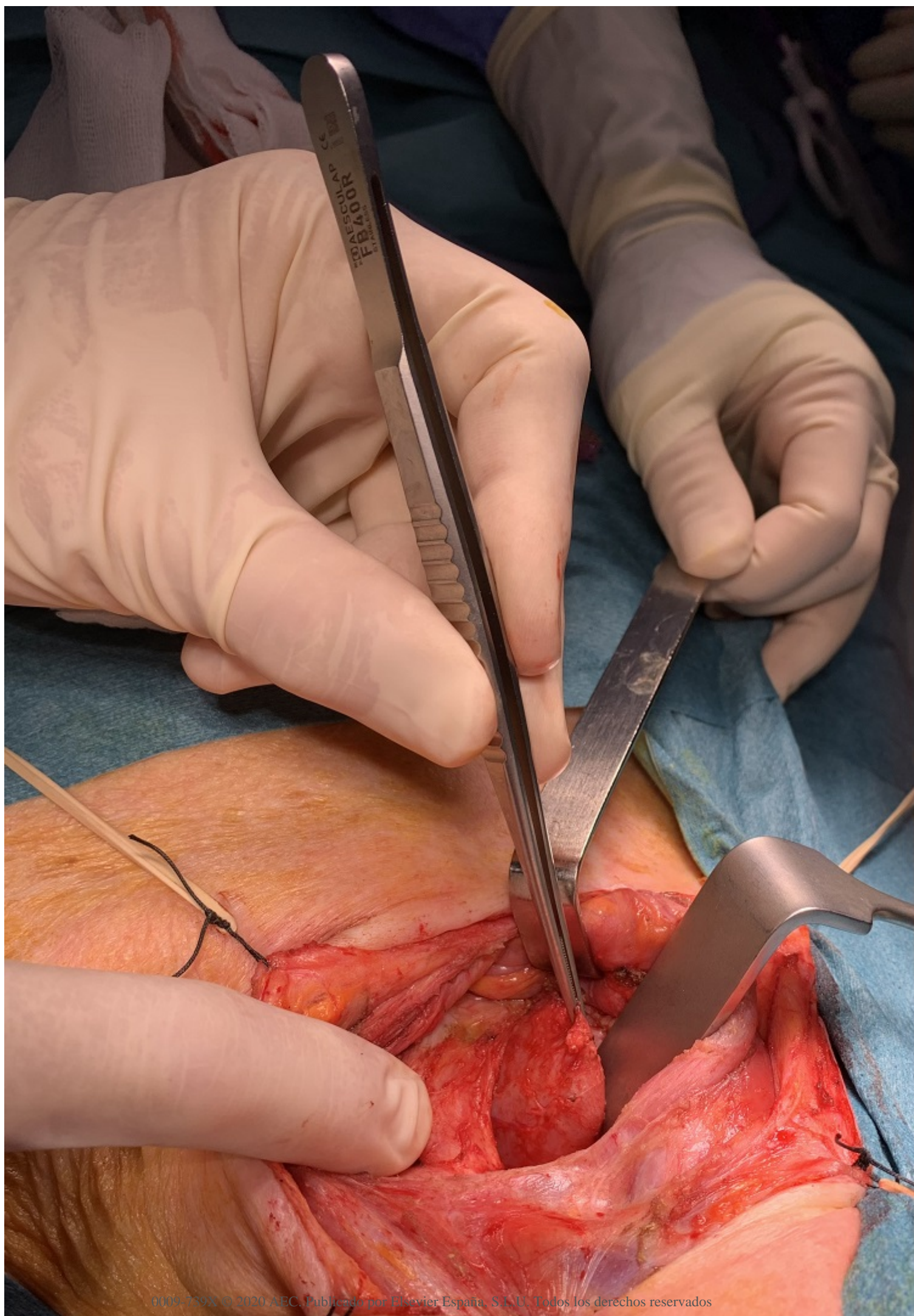
Claramonte Bellmunt, Olga; de la Llave, Anabel; Pascual Camarena, Salvador; Escales Oliver, Mar; Castro Suárez, Marta; Cifuentes Rodenas, Jose Andrés

Fundación Hospital Son Llàtzer, Palma.

Resumen

Introducción: La resección esofágica oncológica está asociada a un riesgo de morbilidad mayor que otras intervenciones por cáncer del resto del aparato digestivo. Pese a que las tasas de morbilidad han disminuido en las últimas décadas, se siguen presentando en proporciones elevadas.

Caso clínico: Presentamos el caso de una paciente de 60 años, sin antecedentes relevantes, que fue intervenida de forma programada de una esofaguectomía Ivor-Lewis por un carcinoma escamoso de esófago del tercio inferior, T1N0M0 según el estudio preoperatorio. Se realizó una intervención reglada por laparoscopia y toracotomía que transcurrió sin incidencias. Al 7º día postoperatorio la paciente presentó un shock séptico secundario a mediastinitis, por un fallo de la línea de grapado de la tubulización gástrica, sin afectación de la anastomosis. Se decidió reintervención quirúrgica, por laparotomía y toracotomía, con confección de la línea de grapado de la tubulización gástrica, yeyunostomía de alimentación y esofagostoma de protección. Pese a una evolución inicial favorable, la paciente tuvo que ser reintervenida por isquemia de la plastia, confeccionándose un esofagostoma terminal y descendiendo la plastia por vía abdominal. Tras una evolución favorable, al año postoperatorio, se realizó una reconstrucción del tránsito mediante una ileocecoloplastia retroesternal, con buena adaptación y funcionalidad. Posteriormente, sin embargo, la paciente inició cuadros de disfagia, regurgitación progresiva de material mucoso y broncorrea, observándose mediante TC una colección en mediastino superior, que precisó drenajes percutáneos repetidos, con mejoría clínica y radiológica parcial, aunque frecuentes recidivas. Ante reaparición de la colección y la clínica intermitente, se realizaron nuevos estudios de imagen, identificando un posible grapado en los extremos de la colección, por lo que se sospechó que dicha colección pudiese corresponder a un resto esofágico abandonado de forma inadvertida. Ante la sospecha de que correspondiese a un fragmento de esófago desprendido y abandonado durante el descenso de la plastia en la segunda reintervención urgente, se decidió intervención quirúrgica mediante abordaje cervical. Se realizó previamente un estudio broncoscópico, que identificó una mínima fístula bronquial en bronquio principal izquierdo no susceptible de otros tratamientos, así como un estudio endoscópico, que descartó complicaciones a nivel de la plastia. Intraoperatoriamente, se localizó posterior a la tráquea y medial a los grandes vasos una estructura redondeada con aspecto tubular, consiguiendo su movilización de las estructuras adyacentes sin provocar lesiones. El estudio histológico posterior confirmó que se trataba de un fragmento de esófago sin evidenciar malignidad. La paciente presentó un postoperatorio correcto, fue dada de alta al 4º día postoperatorio y no volvió a presentar sintomatología alguna.



Discusión: Las intervenciones regladas por cirugía oncológica esofágica presentan alta tasa de morbilidad, tasas que aumentan en caso de necesidad de reintervenciones urgentes secundarias a complicaciones de las intervenciones programadas. Aunque ésta se trata de una complicación infrecuente, prácticamente anecdótica, tenemos que considerar situaciones fuera de lo común en aquellos pacientes que no se comportan de forma habitual. El manejo y enfoque multidisciplinar es el que asegura una mayor resolución de las diferentes situaciones en las que nos podemos encontrar.