



Cirugía Española



www.elsevier.es/cirugia

P-051 - PARAGANGLIOMA EXTRAADRENAL GIGANTE

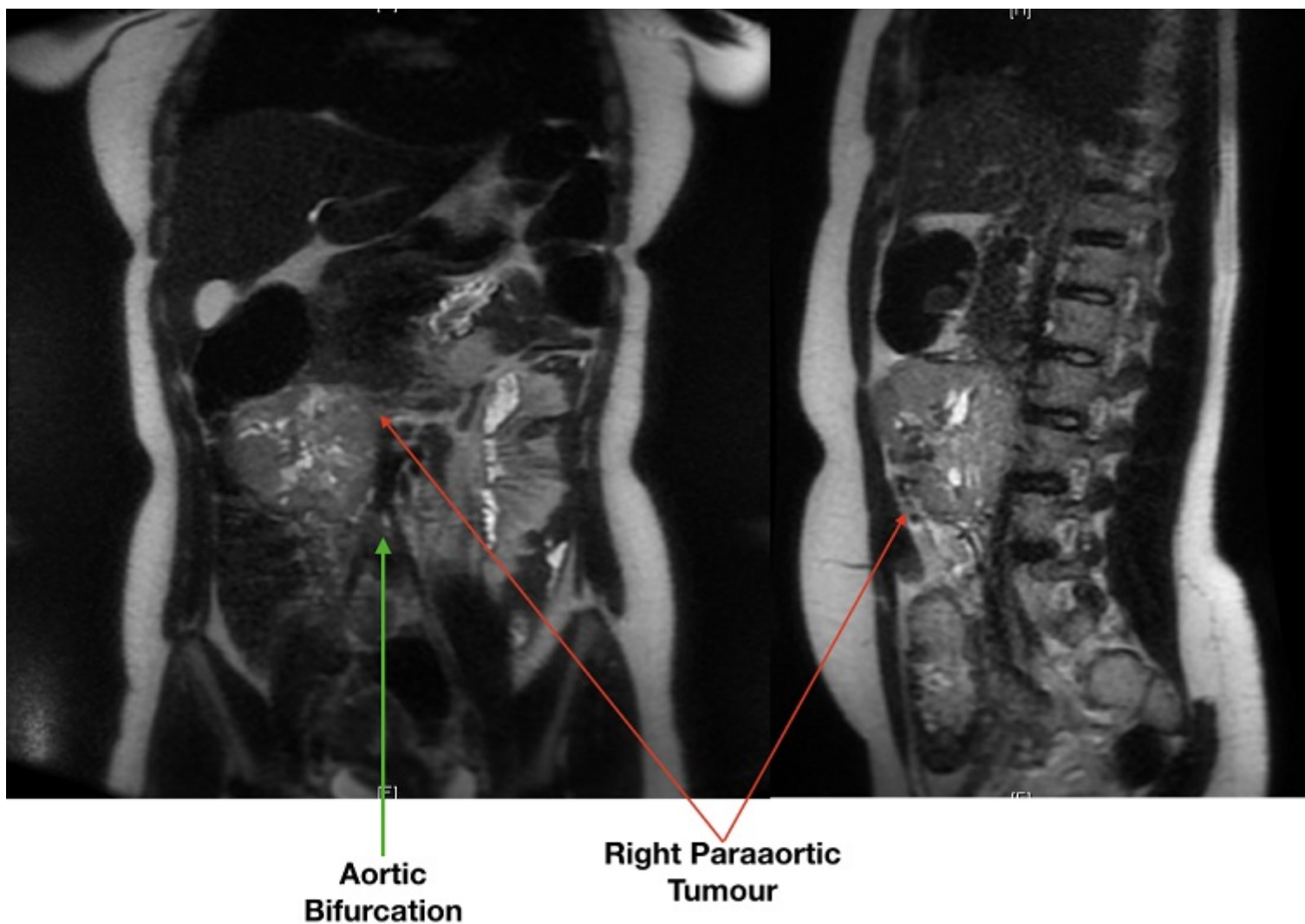
Jeri McFarlane, Sebastian; Álvarez Segurado, Cristina; Bonnin Pascual, Jaime; Segovia, Marina; Pujol Cano, Natalia; Mena Ribas, Elena; Gil Catalán, Alejandro; González Argenté, Francisco Javier

Hospital Universitario Son Espases, Palma de Mallorca.

Resumen

Introducción: Las masas que surgen de paraganglios extra-adrenales simpáticos y parasimpáticos se clasifican como paragangliomas extra-adrenales. Estos tumores pueden producir hipersecreción de catecolaminas que generan una variedad de síntomas y pueden llegar a ser letales si no se diagnostican a tiempo. Se deben realizar analíticas hormonales/bioquímicas, así como selección de estudios de imagen para localizar estas lesiones. La tríada clásica de síntomas son cefalea, palpitaciones y sudoración profusa. Estos, combinados con elevación de catecolaminas e identificación de una masa adrenal o retroperitoneal, es la triada necesaria para un diagnóstico certero. Además, el tratamiento principal de estas lesiones es la resección quirúrgica y las pruebas de imagen preoperatorias son esenciales para definir una actitud laparoscópica vs abierta.

Caso clínico: Presentamos el caso de una mujer de 16 años sin antecedentes de interés, que acudió a urgencias con episodios de taquicardia, sudoración, dolor torácico, además de cefalea fronto-occipital y temblor distal de unos 3-4 años de evolución. Se realizó analítica de orina de 24h confirmando elevación de normetanefrinas y adrenalina. En la resonancia de abdomen (RMN) se visualizó masa voluminosa de $6,8 \times 10,9 \times 8,3$ cm, supraumbilical paraaórtica derecha desde el margen inferior del proceso uncinado del páncreas hasta la bifurcación aórtica. Con la sospecha de feocromocitoma vs paraganglioma, se inició alfa-bloqueo con fenoxibenzamina y posterior betabloqueo por taquicardia refleja, durante dos semanas. Tras este tiempo, se realizó laparotomía exploradora hallando masa paraaórtica derecha de unos 10 cm. Se realizó exéresis de la misma junto a linfadenectomía peritumoral, inter aorto-cava e infra-renal. Paciente pasó el post-operatorio inmediato en la unidad de Reanimación durante 5 días en los cuales requirió NA en descenso durante 4 días. Finalmente, fue dada de alta en el 7º día posoperatorio, con adecuada tolerancia oral y sin incidencias. Durante el control a los 30 días, no presentaba clínica descrita, además de normalización de bioquímica. La anatomía patológica confirmó el diagnóstico de paraganglioma pobremente diferenciado con metástasis en 1 de 3 ganglios linfáticos perinodulares aislados.



Discusión: Los pacientes con paragangliomas/feocromocitomas suelen presentar la triada sintomática clásica. Sin embargo, los casos de pacientes asintomáticos están en aumento por el mayor uso de pruebas de imagen. Para realizar un diagnóstico adecuado, se requiere confirmación bioquímica del exceso de catecolaminas e identificación anatómica de la lesión. El tratamiento de elección es la resección quirúrgica. Se debe definir el tiempo a la cirugía así como el abordaje laparoscópico vs abierto. El uso combinado de α y β antagonistas son el tratamiento inicial para el control adecuado de la tensión arterial y prevenir las crisis hipertensivas intraoperatorias. La hipotensión post-operatoria es una de las complicaciones del bloqueo adrenérgico previo, pudiendo requerir drogas vasoactivas en el postoperatorio inmediato. Por otro lado, la resección laparoscópica de estas lesiones no es recomendable en masas > 8 cm. Es importante realizar la mínima disección posible y ligar el aporte y drenaje vascular para luego completar su exéresis, y así evitar las crisis hipertensivas incontrolables.