




Cirugía Española



www.elsevier.es/cirugia

P-033 - EXÉRESIS RADIOGUIADA CON SEMILLA DE I125 EN RECIDIVA GANGLIONAR DE CARCINOMA MEDULAR DE TIROIDES

Pérez Reyes, María; Jiménez Mazure, Carolina; Pulido Roa, Isabel; Rodríguez Silva, Cristina; Mirón Fernández, Irene; Santoyo Santoyo, Julio

Hospital Regional Universitario Carlos Haya, Málaga.

Resumen

Introducción: El carcinoma medular de tiroides (CMT) es poco frecuente, pero comprende aproximadamente el 4-5% de todas las neoplasias tiroideas malignas. La posibilidad de curación depende de una resección quirúrgica temprana y adecuada.

Caso clínico: Paciente de 60 años con antecedentes de cáncer medular de tiroides intervenido en 2006 mediante tiroidectomía total y vaciamiento cervical central bilateral y lateral derecho. Posteriormente reintervenido en 2013 de recidiva cervical en la bifurcación carotídea derecha, realizando exéresis de siete fragmentos ganglionares, cuatro de ellos con metástasis de carcinoma compatible con cáncer medular de tiroides y tres con extensión extracapsular. Ese mismo año precisó hepatectomía derecha por metástasis hepática. Durante el seguimiento en consulta de oncología endocrina, se evidencia una segunda recidiva a nivel cervical. En la exploración física no presentaba nódulos ni adenopatías palpables. Se realizó ecografía cervical objetivando en el sector II derecho una adenopatía de 5 × 10 mm adyacente a vena yugular interna con abundante señal Doppler color. A pesar de no tener calcificaciones arenosas ni ser hipoecogénica, era sugestiva de metástasis metacrónica. Se completó el estudio con TAC de cuello, observando en el nivel II derecho una adenopatía de 15,7 × 7,5 mm con pérdida de la diferenciación corticomedular y realce no homogéneo (fig. 1a). Se puncionó y aspiró con aguja fina la adenopatía con resultado anatomopatológico: células atípicas, núcleo excéntrico y cromática en sal y pimienta compatible con metástasis de carcinoma medular. En los marcadores tumorales se observó niveles elevados de calcitonina (139 pg/mL). Tras discutir el caso en comité oncológico se decidió cirugía radioguiada. Previo a la intervención se realizó laringoscopia que descartó alteraciones. En la cirugía se objetivó importante fibrosis en relación con cirugía previa. Se disecó la vena yugular interna hasta localizar la recidiva ganglionar guiada por el radiotrazador. Se resecó en bloque el conglomerado adenopático (fig. 1b), enviando la pieza a radiología que confirmó la presencia del marcador (fig. 1c). Se hizo neuromonitorización del vago derecho previo y posterior a la exéresis manteniendo intensidad de señal. En la anatomía patológica se aislaron 6 ganglios con inmunohistoquímica positiva a calcitonina, sinaptofisina, cromogranina y CEA y uno de ellos con dos focos de 0,15 mm de metástasis de carcinoma medular de tiroides. El postoperatorio evolucionó favorablemente, siendo dado de alta al segundo día postoperatorio. Durante el seguimiento en consulta, al año de la cirugía no se ha objetivado recidiva de la enfermedad.

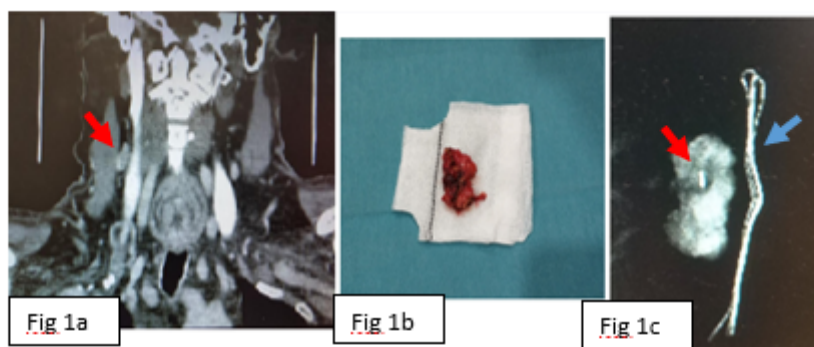


Figura 1a. TAC Adenopatía cervical

Figura 1b. Conglomerado adenopático

Figura 1c. Rx pieza: Flecha roja → Semilla dentro del conglomerado adenopático extirpado.

Flecha azul → Parte radiopaca de la gasa que sostiene la pieza.

Discusión: El tratamiento de esta enfermedad es predominantemente quirúrgico, pues el impacto de la quimioterapia y radioterapia es limitado. Para localizar intraoperatoriamente una recurrencia no palpable del CMT, se ha descrito el uso de localización con arpón, ecografía intraoperatoria, tecnecio o cirugía radioguiada. La localización con semillas radioactivas es una técnica usada en otras áreas (cáncer de mama, masas no palpables de tejidos blandos...). Hay tres casos publicados de semilla de I125 utilizada sobre recurrencia de cáncer papilar de tiroides, pero no sobre CMT. Desde nuestra experiencia, la técnica radioguiada con semilla I125, en comparación con otras técnicas, es mucho más cómodo, preciso, eficaz, rápido y seguro y tiene la flexibilidad de poder colocarlo días antes de la cirugía por tener larga vida media.