



# Cirugía Española



[www.elsevier.es/cirugia](http://www.elsevier.es/cirugia)

## P-017 - ADENOMA PARATIROIDEO INTRATIROIDEO NO FUNCIONANTE, UN RETO DIAGNÓSTICO

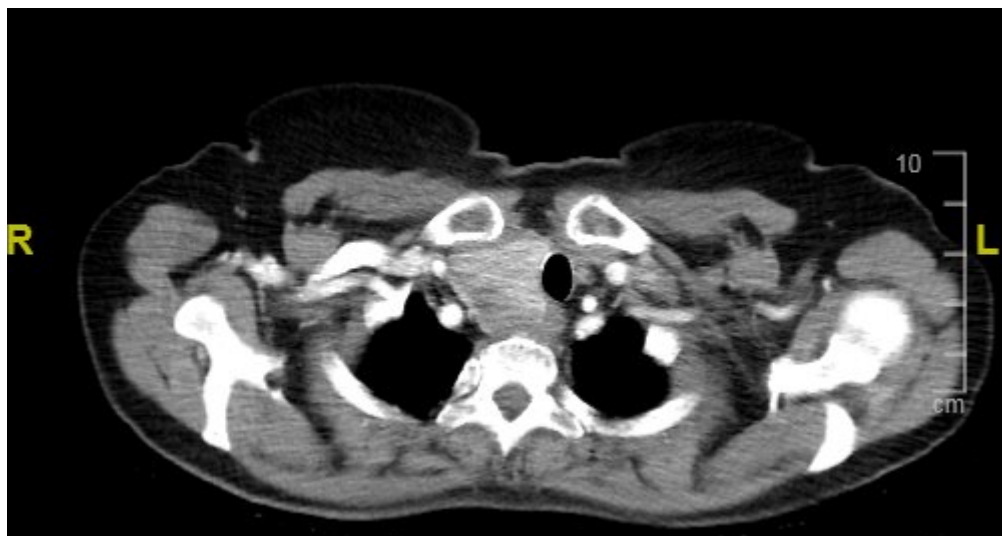
*Martí Aguado, Carmen; Montesinos Melià, Carmen; Tusa, Claudio; Cutillas Abellán, Jose; Fluixà Pelegrí, Ana; Martínez Ballester, María Luisa; Scavino Pinto, Luis; Seguí Gregori, Jesús*

*Hospital Francesc de Borja de Gandía, Gandía.*

### Resumen

**Introducción:** Los adenomas paratiroideos intratiroideos (API) constituyen un 3-4% de los adenomas de paratiroides, considerándose la segunda ectopia cervical más frecuente. Los adenomas paratiroideos (AP) son la causa más frecuente de hiperparatiroidismo primario (80% de los casos). Aunque la mayoría de pacientes permanecen asintomáticos, el incremento de los niveles sanguíneos de parathormona (PTH) y calcio, es diagnóstico de esta patología. Por otro lado, los AP no funcionantes (APNF) son extremadamente infrecuentes. Tras la revisión bibliográfica, no hemos encontrado ningún caso publicado de adenoma paratiroideo intratiroideo no funcionante. Presentamos un caso de API de gran tamaño no funcionante diagnosticado tras la resección quirúrgica de un nódulo tiroideo con punción aspiración con aguja fina (PAAF) de neoplasia folicular de tiroides.

**Caso clínico:** Mujer de 66 años no fumadora y sin antecedentes de interés en estudio por nódulos pulmonares bilaterales (NPB) con hallazgo casual en tomografía computada (TC) de bocio multinodular a expensas de lóbulo tiroideo derecho (LTD) con gran nódulo tiroideo derecho (NTD) de 6 cm. La paciente no presentaba disfagia ni otra sintomatología salvo molestias posturales. A la exploración, bocio de 8 cm de consistencia elástica dependiente de LTD. Analíticamente leve hipercalcemia (10,55 mg/dl) con calcio corregido normal, fósforo normal y estudio hormonal: parathormona (PTH), cromogranina A, prolactina y cortisol normales. El TC toraco-abdomino-pélvico describe bocio intratorácico, principalmente en LTD, que desplaza la tráquea sin obliterarla con NTD de 6 cm, y múltiples NPB menores de 7 mm. El TC por emisión de positrones (PET-TC) objetivó NPB no captantes de aspecto metastásico, un foco hipermetabólico en pared posterior de vestíbulo laríngeo y bocio tiroideo extendido a mediastino con metabolismo difuso y homogéneo sin hipercaptación. Sospechando neoplasia tiroidea con metástasis pulmonares se realiza PAAF de nódulo pulmonar y del nódulo tiroideo derecho, siendo los resultados anatomopatológico compatibles con tumor carcinoide típico y neoplasia folicular tiroidea (Bethesda 4) respectivamente. Se diagnostica de tumor carcinoide pulmonar y se decide en comité realización de hemitiroidectomía derecha, que se practica sin incidencias. El diagnóstico anatomopatológico definitivo es adenoma paratiroideo intratiroideo de  $3,5 \times 2$  cm. Se envió la pieza al Servicio de Anatomía Patológica del hospital de referencia, para un segundo estudio, que corroboran los resultados. La paciente presentó un postoperatorio favorable con alta hospitalaria el primer día postoperatorio, y revisión ambulatoria. Actualmente sigue tratamiento por Oncología por tumor carcinoide pulmonar con análogos de la somatostatina.



**Discusión:** Presentamos un caso singular dado que únicamente un 3-4% de los AP son intratiroides y se han descrito muy pocos casos de APNF, no hallando en la bibliografía ningún caso publicado de API no funcionante. El diagnóstico diferencial fue complejo al coexistir nódulos pulmonares, y aunque la sospecha era una lesión maligna primaria tiroidea, sólo tras la escisión quirúrgica y su estudio anatomopatológico se pudo diagnosticar como adenoma paratiroideo intratiroideo no funcionante. El caso resalta la importancia de incluir los AP en el diagnóstico diferencial de los nódulos tiroideos a pesar de obtener niveles sanguíneos normales de PTH y calcio.