



Cirugía Española



www.elsevier.es/cirugia

P-002 - DISTINTOS DEBUT Y ABORDAJE: DOS CASOS DE ANEURISMA DE LA ARTERIA ESPLÉNICA

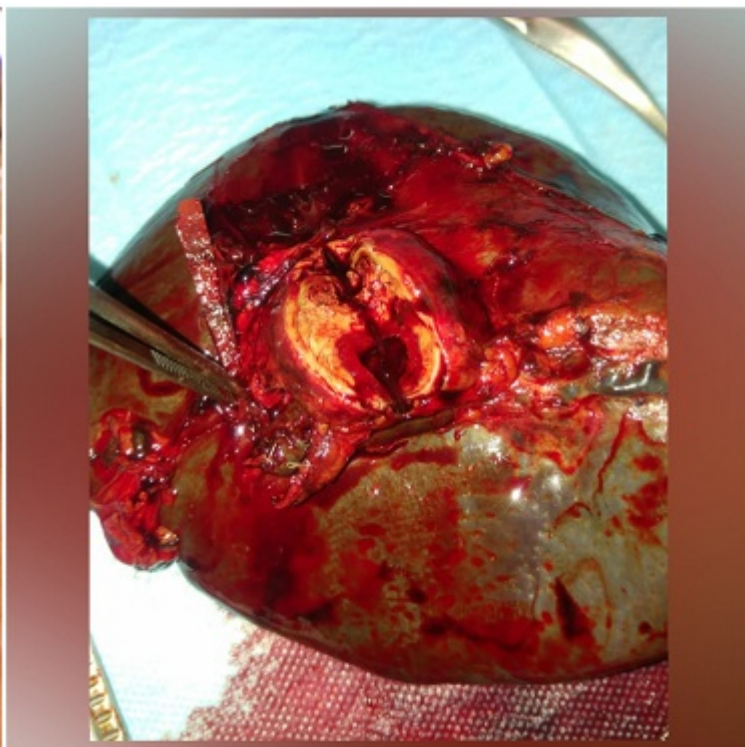
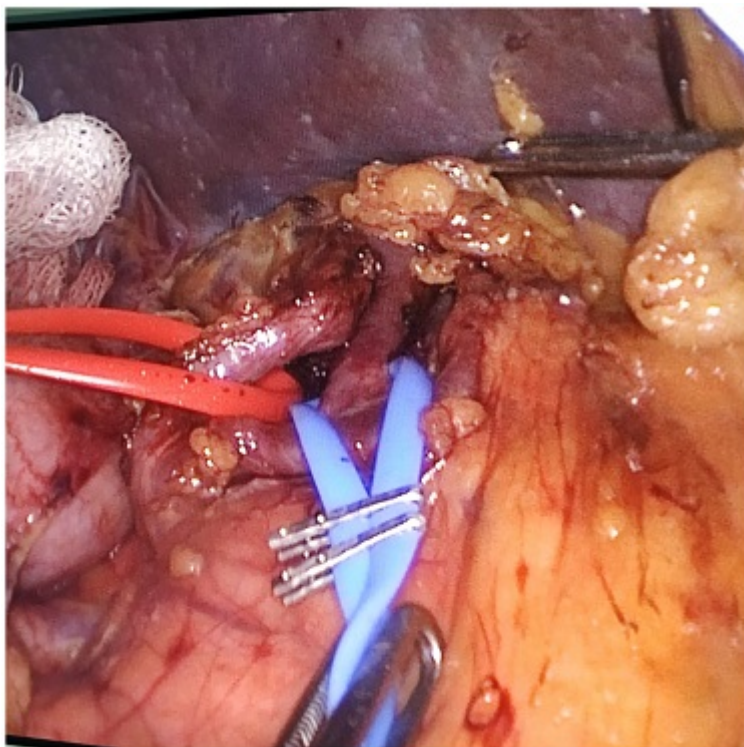
Cayuela Fuentes, Valentín; Gil Vázquez, Pedro; Ferreras Martínez, David; Ruiz Manzanera, Juan José; Gómez Pérez, Beatriz; Gómez Valles, Paula; Balaguer Román, Andrés; Sánchez Bueno, Francisco

Hospital Universitario Virgen de la Arrixaca, Murcia.

Resumen

Introducción: Los aneurismas de la arteria esplénica, a pesar de ser los aneurismas de arteria visceral más frecuente -por delante de aquellos que aparecen en la arteria hepática o en el tronco celíaco-, constituyen un hallazgo muy raro dentro de la población. Generalmente son asintomáticos y aparecen de forma casual durante el estudio por imagen de otras patologías abdominales. En caso de generar síntomas, estos suelen ser muy inespecíficos, por lo que el conocimiento de su etiopatogenia y diagnóstico diferencial es esencial para el correcto manejo y tratamiento de estos aneurismas.

Caso clínico: Aquí presentamos dos casos de cirugía por aneurisma de la esplénica. El primero se trata de una mujer de 36 años que refería molestias abdominales inespecíficas de dos años de evolución. Tras despistaje por parte de su médico de atención primaria mediante una TC abdominal en la que se descubrió una masa quística en hilio esplénico, se completó el estudio con una resonancia magnética que sí informó del aneurisma esplénico. Finalmente, se intervino mediante laparoscopia realizándosele una pancreatectomía distal con esplenectomía. El segundo caso se trata de un hombre de 45 años que debutó con síncope y shock hemorrágico. Se le realizó embolización distal del aneurisma mediante radiología intervencionista, resolviéndose así el sangrado.



Discusión: Los aneurismas de la arteria esplénica tienen una incidencia del 0,1-0,2% dentro de la población. Son el tercer aneurisma intraabdominal más frecuente después de los aneurismas de la arteria abdominal y de la arteria ilíaca. Son mucho más comunes en las mujeres (relación mujeres:hombres 4:1) y en la sexta década de la vida (hasta un 80% en pacientes > 50 años). Están asociados a otros aneurismas viscerales, como los de arteria renal. Suelen ser solitarios, de forma sacular y frecuentemente localizados en el tercio distal de la arteria. Se ha visto que son más frecuentes en multíparas o en pacientes con hipertensión portal. Suelen ser asintomáticos; en el caso de dar síntomas estos suelen ser muy inespecíficos, como dolor abdominal y náuseas o vómitos, por lo que debe hacer el diagnóstico diferencial con un episodio de cólico biliar, pancreatitis o reflujo gastroesofágico. En casos más raros, puede llegar a romperse, dando lugar a inestabilidad hemodinámica grave. De manera general, se manejan de forma conservadora mediante TC abdominales periódicas o mediante embolización, siendo esta última técnica muy discutida por distintos autores. Sólo se indica cirugía si el aneurisma es sintomático, si su diámetro es > 2 cm, es de crecimiento rápido (> 0,5 cm/año) o si se trata de un pseudoaneurisma. Como conclusión, podemos afirmar que los aneurismas de la arteria esplénica constituyen una entidad clínica rara y frecuentemente silente, cuyo manejo es habitualmente conservador. Los avances técnicos y un aumento de la experiencia en el uso de la laparoscopia por parte de los cirujanos actuales han permitido que pacientes con patologías como esta puedan tener un postoperatorio mucho más favorable.