



## P-075 - HERNIA DIAFRAGMÁTICA INTRAPERICÁRDICA POSTRAUMÁTICA DE DIAGNÓSTICO TARDÍO

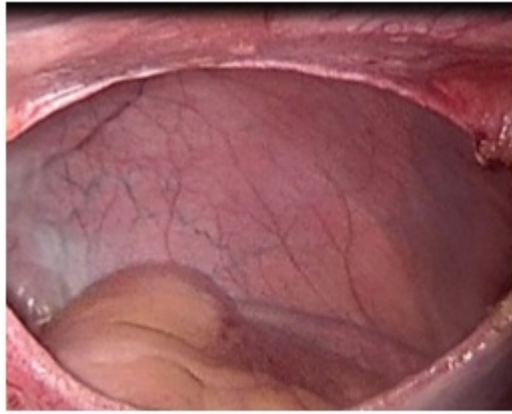
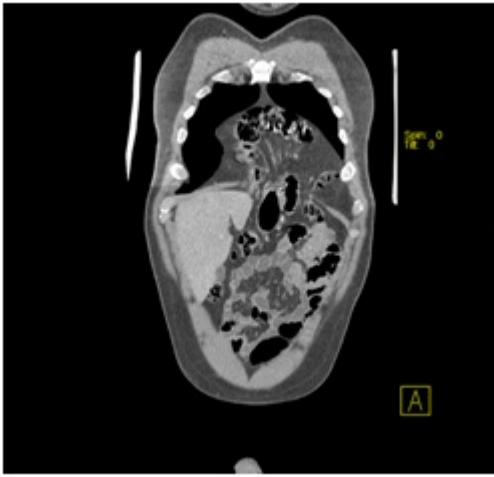
M. Burneo Esteves, L. Zarain Obrador, M. Cuadrado Ayuso, A. Lusilla López, M. Sanz Sánchez, J. de Tomás Palacios, C. Rey Valcarcel y F. Turégano Fuentes

Hospital General Universitario Gregorio Marañón, Madrid.

### Resumen

**Introducción:** La hernia diafragmática postraumática (HDP) intrapericárdica es una patología muy poco común, ocurriendo en menos del 1% de los casos de HDP. Los órganos más frecuentemente involucrados son el colon transverso, el estómago y el epiplón. Los síntomas son generalmente cardiorrespiratorios o gastrointestinales, pero estos son poco específicos, por lo que el intervalo de tiempo entre el origen de la hernia intrapericárdica y el diagnóstico es muy variable. Complicaciones como estrangulación visceral, isquemia intestinal o taponamiento cardíaco han sido documentadas. El tratamiento es quirúrgico, y existe controversias sobre si la vía de abordaje debe ser abdominal o torácica.

**Caso clínico:** Presentamos a un paciente varón de 43 años con antecedentes de dos traumatismos abdominales cerrados en la infancia, uno por colisión de tráfico y el otro por una caída casual. El paciente refiere dispepsia y dolor epigástrico posterior a las comidas durante los últimos 18 meses. Se le realiza una Rx torácica que muestra aumento del perímetro cardiorrespiratorio, y neumomediastino. El tránsito GI muestra herniación de un segmento del cuerpo gástrico a través de un defecto diafragmático anterior. En el TC se evidencia herniación del colon transverso y el antro gástrico dentro del saco pericárdico a través del defecto diafragmático anterior. En el ecocardiograma se puede ver una imagen hipocogénica anterior al ventrículo izquierdo, dentro del saco pericárdico. Mediante abordaje laparoscópico con colocación de 4 trócares pudimos ver una hernia intrapericárdica a través de un defecto diafragmático central de 10 cm × 7 cm, con el colon transverso y el epiplón dentro del saco pericárdico. Se pudo realizar una reducción fácil del contenido. No fue posible el cierre primario del defecto por lo que se colocó una malla bilaminar fijada con *tackers*. El paciente fue dado de alta al día siguiente. Al 11º día postoperatorio acude a urgencias refiriendo astenia, disnea leve, febrícula y diarrea, siendo diagnosticado de gastroenteritis aguda y dado de alta con tratamiento. El paciente continúa con disnea al mes de la cirugía por lo que se le realiza un TC donde se evidencia una gran efusión pericárdica que sugiere la presencia de pericarditis, confirmada por los cardiólogos. Se realizó una ventana pericárdica para drenaje, con buena recuperación.



**Discusión:** La hernia intrapericárdica es un tipo de hernia diafragmática postraumática muy poco común. A pesar de la controversia existente, el abordaje laparoscópico fue muy sencillo en nuestro caso. La fisiopatología de la pericarditis postoperatoria es difícil de explicar debido a la poca manipulación intraoperatoria del saco pericárdico, aunque podríamos atribuirlo a un sangrado postoperatorio lento por lesión de un vaso diafragmático por un *tacker*.