Cir Cardiov. 2013;**20(1)**:39-41

ELSEVIER DOYMA

Cirugía Cardiovascular

Órgano Oficial de la Sociedad Española de Cirugía Torácica-Cardiovascular

www.elsevier.es/circv www.circardiov.org

Sociedad Española de Cirugía Torácica - Cardiovascular

Comunicación breve

Tratamiento quirúrgico de un aneurisma micótico en paciente con riñón en herradura por vía retroperitoneal

Ricardo Muñoz-García*, Sergio González-González, Fernando Biguria-Rodríguez, Mayte González-López, Lorena Rubio-Lobato, Paulo Arango-Segura, José Valderrama-Marcos y Julio Gutiérrez de Loma

Hospital Regional Universitario Carlos Haya, Málaga, España

INFORMACIÓN DEL ARTÍCULO

Historia del artículo:
Recibido el 30 de mayo de 2012
Aceptado el 6 de diciembre de 2012

Palabras clave:
Aneurisma micótico
Riñón herradura
Retroperitoneal

RESUMEN

Presentamos el caso de un paciente de 73 años diagnosticado de un aneurisma de aorta abdominal micótico que presenta un riñón en herradura. El paciente fue intervenido por vía retroperitoneal, realizándose resección del aneurisma, con postoperatorio irregular, pero finalmente siendo dado de alta sin incidencias y asintomático.

© 2012 Sociedad Española de Cirugía Torácica-Cardiovascular. Publicado por Elsevier España, S.L. Todos los derechos reservados.

Retroperitoneal surgical approach to a mycotic aneurysm in a patient with a horseshoe kidney

Keywords:
Mycotic aneurysm
Horseshoe kidney
Retroperitoneal

ABSTRACT

We report the case of a 73 year old man with mycotic abdominal aortic aneurysm (AAA) and a horseshoe kidney. He underwent surgery using a retroperitoneal approach and excision of aneurysm. The patient had a complicated postoperative course. However, at the time of his discharge he was asymptomatic.

© 2012 Sociedad Española de Cirugía Torácica-Cardiovascular. Published by Elsevier España, S.L. All rights reserved.

Caso clínico

Presentamos el caso de un varón de 73 años sin alergias conocidas, con antecedentes de lupus eritematoso sistémico, nefropatía lúpica con afectación ungueal severa, hipertensión arterial, dislipemia, riñón en herradura y portador de marcapasos. Ingresó en un hospital comarcal por cuadro de septicemia por *Salmonella* (hemocultivos positivos a *Salmonella* entérica 0 grupo D, productora de bleas, sensible a imipenem y ciprofloxacino), tras cuadro diarreico. Por dolor abdominal, se realizó tomografía axial computarizada (TAC) de abdomen, donde se objetivó un aneurisma de aorta abdominal (AAA) infrarrenal de 5 cm. Debido a la persistencia del dolor, se realizó una nueva TAC con contraste intravenoso y oral, objetivándose un aumento del diámetro del AAA a 6,4 cm, con imagen sugestiva de rotura (figs. 1 y 2), por lo que se derivó a nuestro centro.

En el momento del ingreso, el paciente se encontraba hemodinámicamente estable, con leve dolor en hipocondrio izquierdo con pulsos femorales palpables y extremidades bien perfundidas. Se revisó angioTAC y se observó un AAA fusiforme con engrosamiento de la grasa periaórtica infrarrenal, sin signos de rotura. Con el juicio clínico de aneurisma micótico por *Salmonella*, ingresó a cargo de cirugía cardiovascular, decidiéndose posteriormente la intervención quirúrgica por vía retroperitoneal.

*Autor para correspondencia.
Ricardo Muñoz-García, Avenida Carlos Haya s/n, 3.ª Planta Pabellón B (Cirugía Cardiovascular), Hospital Regional Universitario Carlos Haya, Málaga, España

1134-0096/$ - see front matter © 2012 Sociedad Española de Cirugía Torácica-Cardiovascular. Publicado por Elsevier España, S.L. Todos los derechos reservados.

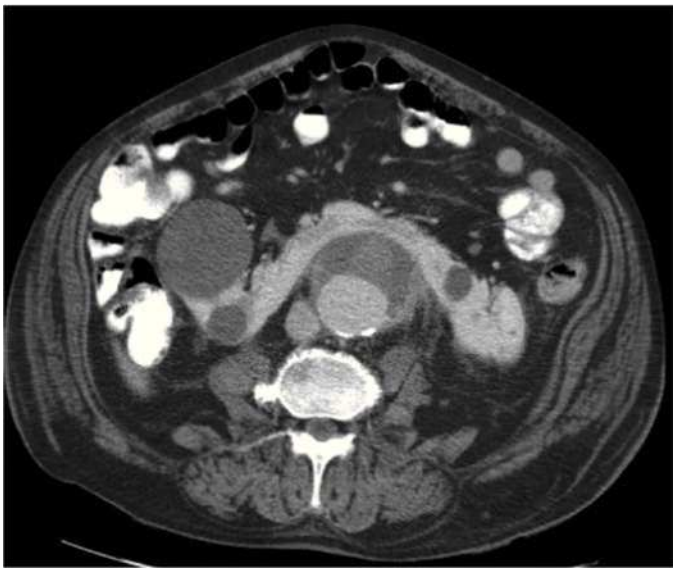

Figura 1. Aneurisma de aorta abdominal con riñón en herradura.

Figura 2. Aneurisma de aorta abdominal con riñón en herradura.

Figura 3. Abordaje retroperitoneal izquierdo.

Figura 4. Tomografía axial computarizada postoperatoria con drenado implantado.

Resultado

Mediante un abordaje retroperitoneal izquierdo (fig. 3), se encontró el riñón en herradura gigante, se realizó resección del AAA y *bypass* aorto-aórtico con injerto de Dacron de 24 mm, impregnado en plata, bañado en rifampicina, colocándose posteriormente un drenado.

En el postoperatorio inmediato, presentó picos febriles, a pesar de antibioterapia con ciprofloxacino e imipenem. Se retiró el drenado a las 48 h tras comprobar el drenado serohemático < 100 cm^3. Debido a la persistencia de la fiebre, se realizó una TAC con contraste y se asoció vancomicina. En la angioTAC se objetivó una colección en la zona del aneurisma que se extendía hacia la zona de la incisión. Tras estos hallazgos, se implantó un drenado para evaluar la naturaleza de la colección (fig. 4). Tras la implantación del drenado, se evacuó contenido serohemático. La fiebre remitió, posteriormente se retiró la antibioterapia, y unos días más tarde, el drenado implantado. Finalmente, tras una semana sin tratamiento antibiótico, fue dado de alta, permaneciendo asintomático 15 meses tras la intervención.

Discusión

El riñón en herradura es la anomalía congénita renal más común y afecta en torno al 0,15-0,25% de los recién nacidos[1,2]. El istmo suele tener una localización anterior a la aorta y a la vena cava, y su asociación con los AAA oscila entre el 0,5 y el 0,1%[3].

El abordaje por línea media puede suponer la sección del istmo renal y con ello consecuencias no deseables. En cambio, la vía

retroperitoneal permite el desplazamiento anterior, superior y medial del riñón, abordando de una manera más segura la aorta abdominal.

El término aneurisma micótico lo introdujo William Osler en el año 1885. Los aneurismas micóticos son una rara pero grave enfermedad con una incidencia entre el 0,65 y el 2% de todos los aneurismas[4,5].

El tratamiento quirúrgico es la única opción de erradicar la infección; es técnicamente más complejo, y para ello es fundamental tener una buena planificación preoperatoria, junto con unas pruebas complementarias adecuadas. Tras la resección del AAA, se debe restablecer el flujo sanguíneo, ya sea mediante un *bypass* axilo-bifemoral o mediante un *bypass* aorto-aórtico; este último se recomienda que se proteja con parte del epiplon, dando así una mayor protección frente a la infección[4]. Nosotros optamos por un injerto recubierto de plata, que ofrece mayor resistencia a las infecciones, y en nuestra experiencia, creemos que aporta resultados aceptables. Otro método para evitar la recurrencia de las infecciones son los homoinjertos, que en nuestro caso no se utilizaron.

Conclusiones

En nuestro caso, creemos que está indicado el tratamiento quirúrgico, y dentro de las diversas opciones, la vía retroperitoneal supone un abordaje seguro y sin una dificultad técnica añadida.

Bibliografía

1. Davidovic L, Markovic M, Ilic N, Koncar I, Kostic D, Simic D, et al. Repair of abdominal aortic aneurysms in the presence of the horseshoe kidney. Int Angiol. 2011;30:534-40.
2. Weizer AZ, Silverstein AD, Auge BK, Delvecchio FC, Raj G, Albala DM, et al. Determining the incidence of horseshoe kidney from radiographic data at a single institution. J Urol. 2003;170:1722-6.
3. Senarriaga-Ruiz de la Illa N, Vega-Manrique R, Lacasa-Viscasillas I, Iriarte-Soldevilla I, Unda-Urzaiz M. New case of an infrarenal abdominal aortic aneurysn associated with horseshoe kidney. Actas Urol Esp. 2009;33:1141-4.
4. Chen IM, Chang HH, Hsu CP, Lai ST, Shih CC. Ten-year experience with surgical repair of mycotic aortic aneurysms. J Chin Med Assoc. 2005;68:265-71.
5. Sörelius K, Mani K, Björck M, Nyman R, Wanhainen A. Endovascular repair of mycotic aortic aneyrisms. J Vasc Surg. 2009;50:269-74.

BIOMED
unidix
Especialistas
en cirugía
cardiovascular
desde 1977 al cuidado de tu salud
91 803 28 02
info@biomed.es