Cirugía Cardiovascular xxx (xxxx) xxx–xxx

Revisión

Contribución de Leonardo da Vinci al estudio circulatorio, incluyendo su patología

Rafael Martínez Sanz*

Universidad de La Laguna, La Laguna, Santa Cruz de Tenerife, España

INFORMACIÓN DEL ARTÍCULO

Historia del artículo:
Recibido el 14 de agosto de 2025
Aceptado el 6 de septiembre de 2025
On-line el xxx

Palabras clave:
Renacimiento
Cardiocirculatorio
Síndrome tin-man
Ectopia-cordis
Anatomía oculta

RESUMEN

En la inmensa obra de Leonardo da Vinci, *Polímata renacentista,* una parte está dedicada al estudio anatómico y funcional del sistema circulatorio. Analizamos aportaciones en la anatomía, fisiología y anatomía patológica en dibujos, pinturas y escritos que nos han llegado. Más de 13.000 están en El Vaticano. Otros 606 documentos con dibujos constituyen el Códex Windsor (por estar en ese Castillo, ambos propiedad de la Corona Británica) 153 son anatómicos, varios dedicados al sistema cardiocirculatorio. Dibujó una «*ectopia cordis abdominalis*» (primera vez). Algunas pinturas llevan anatomía cardiovascular oculta. Parte de su obra permaneció oculta para salvar su vida. Leonardo se adelantó 500 años a muchos descubrimientos científicos. Es un visionario. Algunos trabajos se perdieron o estuvieron ocultos, dificultando una mayor difusión.

© 2025 Sociedad Española de Cirugía Cardiovascular y Endovascular. Publicado por Elsevier España, S.L.U. Este es un artículo Open Access bajo la licencia CC BY-NC-ND (http://creativecommons.org/licenses/by-nc-nd/4.0/).

Leonardo da Vinci's contribution to the study of circulatory systems, including its pathology

Keywords:
Renaissance
Circulatory
Tin-man syndrome
Ectopia-cordis
Hidden anatomy

ABSTRACT

In the immense work of Leonardo da Vinci, a *Renaissance polymath,* a section is dedicated to the anatomical and functional study of the circulatory system. The contributions to anatomy, physiology, and pathological anatomy in the drawings and writings that have survived are analyzed. More than 13,000 documents are in the Vatican. Another 606 documents with drawings that make up the Windsor Codex (since it is located in this castle, both being property of the British Crown), 153 are anatomical, several of them dedicated to the cardiovascular system. He left us a drawing of an «*ectopia cordis abdominalis*» never before drawn. Some of his paintings have hidden cardiovascular anatomy. Part of his work remained hidden to save his life. Leonardo was 300-500 years ahead of many scientific discoveries. He's a visionary. Some of his works have been lost or hidden, making it difficult to disseminate them further.

© 2025 Sociedad Española de Cirugía Cardiovascular y Endovascular. Published by Elsevier España, S.L.U. This is an open access article under the CC BY-NC-ND license (http://creativecommons.org/licenses/by-nc-nd/4.0/).

El genio. Pasado medio milenio de su muerte, Leonardo es reconocido mundialmente por ser un sujeto único, innovador, mucho más que un sabio, un genio visionario, destacando en muchos campos, adelantándose cientos de años en muchos de ellos. Describió el papel de los médicos en el «*folio-730 recto*» del Códex-Atlanticus[1]. Reconocido por la mejor pintura de todos los tiempos[2-4], *La Gioconda*. Es mucho más que un pintor innovador y genial, fue escritor, paleontólogo, escultor, historiador, arquitecto, ingeniero, urbanista, científico, inventor, alquimista, talabartero, físico, óptico, filosofo, cartógrafo, relojero, anatomista, matemático, músico, poeta, astrónomo, botánico y geólogo[5-7]. No fue médico (desde niño se negó a estudiar más latín, cerrándole una educación formal), pero sus aportaciones a la anatomía humana y animal son innovadoras, brillantes, visionarias, uniendo anatomía y función, describiendo inconscientemente él mismo su genialidad para la anatomía (R.L. 19070 V)[8]. Genialidad reconocida universalmente[6,9]. William Hunter (1718-1783), padre de la cirugía moderna, pudo estudiar los dibujos de Leonardo largo tiempo ocultos, propiedad de la Corona Británica en el Castillo de Windsor (cerca de Londres), por ser propiedad de la Corona Británica tras ser comprados por el rey Carlos II a Thomas Howal de Londres (quien los adquirió en 1623). Declaró[9-11] «es el mayor anatomista conocido» y, podemos decir que «nunca hubo otro hombre nacido en el mundo, que supiera tanto como Leonardo, no tanto de pintura, escultura, anatomía y arquitectura, sino de filosofía».

Leonardo da Vinci (Leonardo di ser Piero da Vinci) nació en Vinci, próximo a Florencia (en abril de 1452), falleció con 67 años en el Castillo de Clos-Lucé en Amboise, Francia (en mayo de 1519) posiblemente de ictus[12,13]. Hijo ilegítimo del notario de 25 años *messer* Piero Fruosino di Antonio —*ser* Piero da Vinci—, canciller y embaja-

* Autor para correspondencia.
Correo electrónico: rmsanz@ull.edu.es

https://doi.org/10.1016/j.circv.2025.09.003
1134-0096/© 2025 Sociedad Española de Cirugía Cardiovascular y Endovascular. Publicado por Elsevier España, S.L.U. Este es un artículo Open Access bajo la licencia CC BY-NC-ND (http://creativecommons.org/licenses/by-nc-nd/4.0/).

Cómo citar este artículo: R. Martínez Sanz, Contribución de Leonardo da Vinci al estudio circulatorio, incluyendo su patología, Cir Cardiov., https://doi.org/10.1016/j.circv.2025.09.003

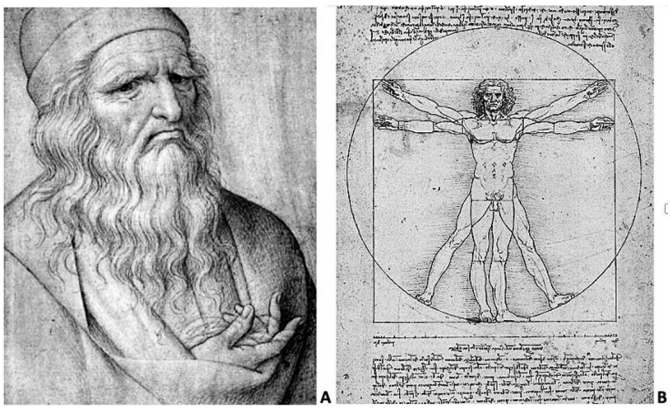

Figura 1. Detalles de dibujos. A) Leonardo en 1517 en Amboise, Francia con el brazo derecho paralítico. B) Detalle de *El hombre de Vitruvio* (1490), Galería de la Academia en Venecia, escritura especular, genitales en centro del cuadrado y ombligo en centro del círculo. Composición propia.

dor de República de Florencia, y la hija de 15 años de un granjero, Caterina di Meo Lippi (cambiado a Buti del Vacca tras casarse con un campesino con quien tuvo 5 hijos), posiblemente traída del Cáucaso, para trabajar en el castillo familiar[12,13]. Ser Piero lo entregó a sus padres y, a efectos afectivos y formativos, le trató como hijo legítimo (no así a efectos de herencia). Ser Piero se casó 4 veces y tuvo 12 hijos. Su padre lo llevó con 14 años como estudiante a la mejor escuela de arte en Florencia, el taller de Andrea del Verrocchio, quien además de enseñarle los principios «del-arte» (—ya sabía cerámica por su abuela paterna—, aprendió química, metalurgia, carpintería, albañilería, yesería, mecánica, dibujo, pintura y escultura; también cálculo algorítmico, ábaco y aritmética), lo empleó al tiempo como modelo para su David y su San Rafael[14-16]. Lo admiraba. Tuvo que emigrar a la corte del duque Ludovico Sforza, Milán, después a Roma, Mantua, Bolonia, Venecia y, en 1516, a la francesa de Francisco I[12,13,15]. Nunca se casó. Dos años antes de morir tuvo un *ictus* que le paralizó el brazo derecho (fig. 1A). Lo sabemos por Antonio de Beatis, asistente del cardenal Luis de Aragón, al visitarlo en 1517 en el Castillo de Clos (recogido por Venturi)[17].

Trabajos anatómicos. Leonardo (él prefería que se le llamase así, sin mencionar su procedencia) basó la mayoría de sus estudios en corazones y otros órganos de cerdos, carneros, terneros y vacas (fig. 2). Pudo practicar unas 30 disecciones humanas de 1505-1518. La mayoría de ellos se pueden ver en el Códex Windsor[8,12,15], en el que de 606 páginas, 153 son dedicadas a estudios anatómicos. Son minoría comparándolo con 13.000 documentos del archivo de Ciudad del Vaticano. De diferentes códices (Codex-Forster, Códice Hammer-Leicester —propietario Bill Gates—, Códice-Madrid I-II, Codex-Atlanticus (Biblioteca-Pinacoteca Ambrosiana), Códice-Arundel, Códice-Trivulziano, Códice Vuelo de los Pájaros) se recuperaron más de 4.000 manuscritos (tal vez 6.000)[8,12,15].

La bula (llamada así por la «*bulla*», sello de plomo que autentificaba el documento que acompaña) *Ecclesia abhorret a sanguine* (La Iglesia aborrece la sangre), de 1215, de Inocencio III y la bula papal de Bonifacio VIII *De Sepulturis* (De los entierros), de 1299, prohibían derramar sangre, tocar y desmembrar cadáveres[18]. Entre otras cosas, tenían miedo a la trasmisión de enfermedades. En Europa contaban como libro de anatomía solo con la *Anathomía* de Mondino de Liuzzi (Mundinus), de 1316, vigente 200 años, basado en unas pocas disecciones humanas realizadas públicamente en invierno (Universidad de Bolonia)[19]. Leonardo convino en 1490 con Marcantonio della Torre, profesor de Medicina Teórica en Pavía (fundamentada en Galeno), escribir un libro de texto de anatomía[20]. Marcantonio practicaría disecciones humanas, describiéndolas en el texto y Leonardo las dibujaría, pero Marcantonio falleció. Con 200 dibujos se publicó como *Tratatto della pittura* (publicado un siglo



Figura 2. Detalles, escritos especulares. A) Válvula y raíz aórticas con tracto de salida ventricular. B) Estudio sobre las turbulencias del agua. C) Firma de Leonardo en Códice Madrid. D) Ventrículo derecho y válvula tricúspide. Composición propia.

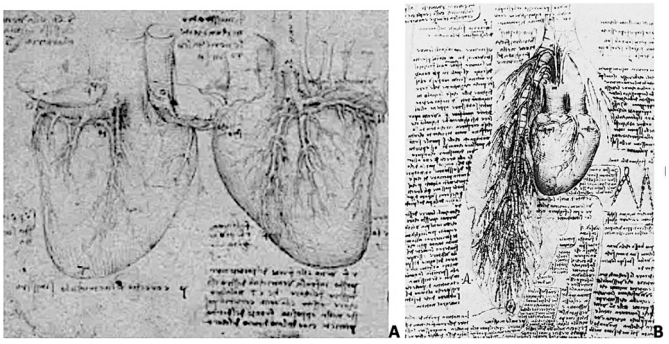

Figura 3. Detalles, escritos especulares. Corazones, caras posterior y anterior. A) Coronarias. B) Cara posterior cardiaca, troncos arteriales y vasos pulmonares. Composición propia.

después, 1651)[21]. Leonardo asistió a autopsias humanas al final de la década 1470, aunque él mismo no las practicó hasta 1505, como dijimos. Leonardo planeó escribir otro libro de texto, *De humanis corpore,* con numerosas ilustraciones (no confundir con la obra de 1543 de Andreas Vesalio *De humani corporis fabrica libri septem,* 24 años tras morir Leonardo) y que, a diferencia de este, Vesalio tuvo que emplear un ilustrador, a Jan Stefan van Calcar, discípulo de Tiziano). Leonardo[8,12,15] afirmaba: «*Puedes explicar durante muchas horas, con mucho conocimiento y muchos detalles, las características de una estructura anatómica: pero nunca alcanzarás la precisión de un dibujo bien hecho*» (fig. 3). Ahora, una parte se conserva en el Códex-Windsor[8]. Su obra muestra los músculos y huesos haciendo una función. Describe el corazón como músculo que mueve la sangre, pero no la calienta[22], adelantándose 500 años en su estructura,

tanto molecular[23] como fractal[24]. Con un concepto holístico e integrador de ciencia y arte[25].

Otras aportaciones a la anatomía humana. El término humanista «Renacimiento» fue utilizado por primera vez por el artista Giorgio Vasari (biógrafo de Leonardo y varios artistas) definiendo el periodo innovador iniciado en Florencia, entre los siglos XIV-XVI, y luego extendido por el resto toscano, italiano y europeo[9]. En el ideario popular este término se asocia a la imagen *El hombre de Vitruvio* de Leonardo[26]. Muestra la perfección del Hombre, culmen para él de la Creación, buscando el número áureo o divino. Lo llamó «Vitrubio» (su hombre de proporciones perfectas) como al antiguo arquitecto romano del siglo I Marco Vitruvio Polión, famoso por su perfección[27] (fig. 1B).

Aportaciones en el estudio valvular. Analizó las estructuras circulatorias superficiales y profundas. Hizo descripciones de su funcionamiento, su anatomía topográfica y sus relaciones corporales. Construyó moldes de cera del corazón vacuno y de ellos hizo modelos de vidrio para estudiar las condiciones hidráulicas. Un modelo circulatorio *in-vitro*. Dedujo los diferentes flujos de un líquido moviéndose en el centro y cerca de las orillas de los ríos, usando diferentes colores, aplicándolo al flujo sanguíneo en arterias sistémicas y pulmonares (estuvo próximo a la circulación menor)[8,12,15]. Describe las válvulas cubiertas por «endocardio» en la parte superior y músculos en la inferior (fig. 2). Demostró que las 4 válvulas deben abrirse y cerrarse completamente para que el corazón funcione[8,28,29]. Si no, provoca regurgitación de sangre, a las aurículas desde los ventrículos, en otras desde los vasos (aorta y tronco pulmonar) a los ventrículos[12,15,29].

Aportaciones en el estudio coronario. Leonardo diseccionó el corazón de un hombre de 100 años buscando la causa de su muerte, al no quejarse de nada. Buscó en las arterias, especialmente en coronarias, apuntando las lesiones coronarias como motivo de su muerte (primera descripción conocida de enfermedad coronaria). Le vio fallecer en el Hospital Santa María Nuova de Florencia (el más antiguo del mundo, construido en 1285-1288, que aún funciona), viéndole ingresar 2 días antes. Este hospital tenía autorización para hacer autopsias (fig. 3). Dejó escrito en 1508, en relación con este caso, la siguiente observación[8,12,15] «*Un anciano de 100 años falleció a mi lado, pero no noté ninguna señal de que algo estuviera mal en él. Hice una autopsia para averiguar la causa de una muerte tan pacífica y logré descubrir que procedía de un fallo de la sangre en la arteria que alimenta su corazón. Encontré que los otros miembros inferiores estaban muy secos, encogidos y marchitos*». Leonardo observa que el envejecimiento puede ser debido a la degeneración de las arterias comparándola con una autopsia de un niño de 2 años, y nos dice «*Los vasos del anciano son de mayor longitud, si antes estuvieron rectos, ahora están doblados. Cuando los vasos envejecen pierden la forma recta de sus ramificaciones y estas se vuelven más estrechas. Las capas se engrosan tanto que se cierran e impiden el movimiento de la sangre, de ahí surge la muerte de los ancianos sin enfermedad*». En julio 2025, Ding et al.[30] publican en *Cell,* en relación con el envejecimiento que, aunque los órganos estén bien, el deterioro empieza por los vasos a partir de los 50 años (Leonardo lo predijo).

Los dibujos anatómicos cardiocirculatorios. Dentro de los dibujos dedicados a la anatomía humana, la mayoría de los que describen el sistema cardiocirculatorio forman parte del Códex Windsor R.L.12597R, integrante de la Real Biblioteca en dicho Castillo, consultable en el libro editado por el Metropolitan Museum of Art (MOMA) en Nueva York[8]. Vemos un dibujo importante para el estudio cardiocirculatorio en R.L.12597R. Y el que muestra el corazón, pulmón y arterias principales en R.L.19038R y, en R.L.12281R vemos los principales órganos femeninos y su sistema arterial de la cavidad toracoabdominal (fig. 4). En doble página[8] observamos la superficie cardiaca, con las arterias coronarias y el nacimiento del tronco pulmonar y la aorta en R.L.19073r-4 v. La válvula aórtica[8], y sus velos, así como el tracto de salida del ventrículo izquierdo en R.L.19073r.4 v (figs. 2-4). En el libro del MOMA no vemos a *El hombre de Vitruvio,* que está en la galería de la Academia en Venecia.

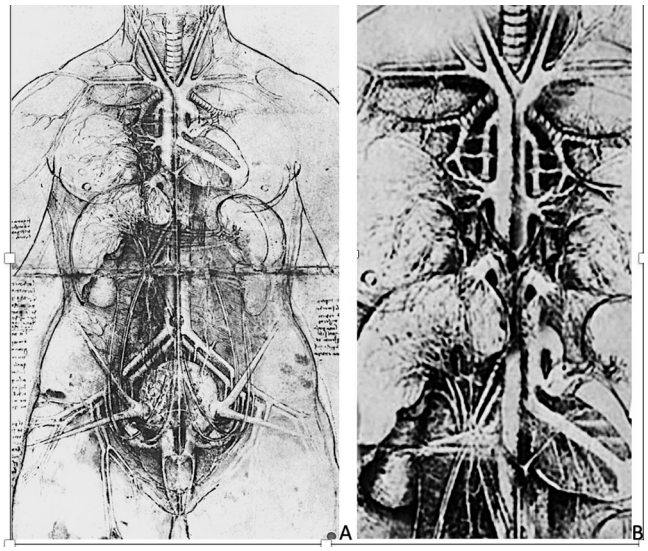

Figura 4. Detalle de vasos y órganos torácicos y abdominales. A) Vasos torácicos y abdominales, aparato reproductor de mujer. B) Supuesta *ectopia cordis abdominalis.* Composición propia.

Aportaciones en las cardiopatías congénitas. En 1513 Leonardo describió «un canal que perforaba» el septo interauricular y vio más en otros corazones[31]. Esto corresponde con un foramen oval permeable (FOP), adelantándonos Leonardo que este defecto es frecuente (puede encontrarse en 25% de la población[32]).

La *ectopia cordis abdominalis* (ECA) es una anomalía congénita rara y grave caracterizada por un desplazamiento total o parcial del corazón fuera de la cavidad torácica. No describimos los 5 tipos existentes, según esté situado en el cuello o el abdomen con diferentes profundidades[33,34]. Es conocida también como «*síndrome Tin-Man*», o del hombre-hojalata[33], por el *mago de Oz*. El sexo femenino es predominante. Puede asociarse con toma durante el embarazo de teratógenos como la quinidina, warfarina, talidomida y tretinoína (no existían entonces); descartaríamos factores genéticos, epigenéticos o congénitos del desarrollo embrionario de la cresta neural[33,34]. Su prevalencia es del 5,5-7,9 por millón de nacidos vivos[33,34]. Leonardo en 1502 describió y dibujó por primera vez la ECA de un cadáver, pero tiene retractores sobre la veracidad del hallazgo (fig. 4B). La ECA fue mencionada en el Imperio Babilónico. Nohear Lubdub fue el primero describiendo un caso en 1874 en *The Royal Society Proceedings*[33,34]. Puede formar parte de la pentalogía de Cantrell (PC) si contiene parte o todos los defectos siguientes: de la pared en la línea media supraumbilical, porción caudal del esternón, diafragma anterior, pericardio diafragmático y defectos en la estructura cardíaca[35,36]. El caso de ECA de Leonardo no parece tener una PC.

Dibujos ocultos en sus pinturas con posible trastorno circulatorio. Da Vinci tenía gran preocupación por ocultar su obra (tenía miedo a infringir normas morales) escribiendo con la mano izquierda (posiblemente era diestro de nacimiento o ambidiestro, pues tuvo una grave lesión de la mano derecha o su tercer dedo, era disgráfico[37] y posiblemente disléxico, sucediendo en otros genios como Walt Disney o Albert Einstein. Escribe con caracteres especulares, para leerlo precisamos un espejo[17,37,38] (fig. 2C). A veces no publicaba por miedo a la Inquisición, especialmente al monje Girolamo Savonarola, un fanático que terminó en la hoguera (destino de muchos en Florencia condenados por él). Parece haber mensajes ocultos en

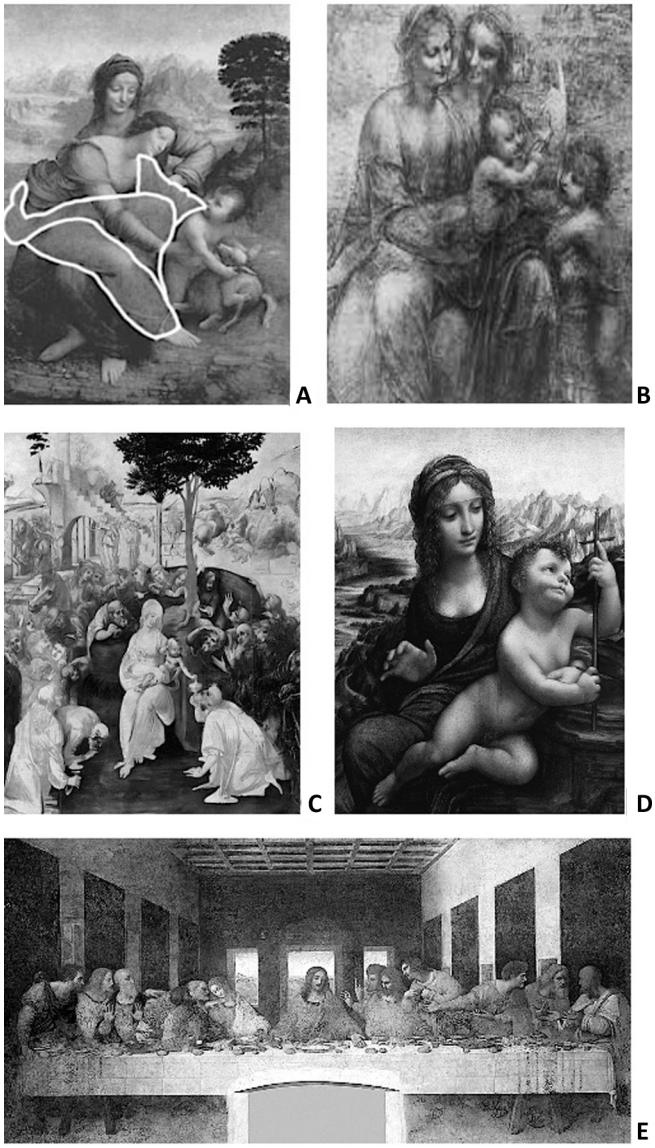

Figura 5. Mensajes ocultos. Índice elevado «He aquí el Cordero de Dios». A) *Santa Ana, la Virgen y el Niño*, con buitre oculto. B) Cartón de Burlington House, *Santa Ana*, índice elevado. C) *Adoración de los Magos, San Juan el Bautista* (SJEB) *tras un algarrobo*, índice elevado. D) *Virgen de la Rueca, el Niño Jesús con índice elevado*. E) *La última cena*, SJEB semioculto tras Jesús, con índice elevado. Composición propia.

algunas pinturas. Utiliza para ocultar mensajes a personajes bíblicos (fig. 5). Similar a Cervantes que utilizaba la locura del Quijote y la simpleza de Sancho Panza para expresar su crítica. El más frecuente es San Juan el Bautista (SJEB). Vemos a SJEB con Jesús (ambos muy niños) y sus madres María e Isabel, SJEB apunta al cielo con su dedo índice. O la forma oculta en el que se puede imaginar oculto un buitre en el conjunto de *Santa Ana, la Virgen y el Niño* (en el Museo del Louvre, óleo sobre tabla, 168 × 112 cm, de 1508-1510), que es una estructura dinámica piramidal, donde la cúspide es la cabeza de Santa Ana, el buitre oculto (fig. 5A) está inclinado con el lomo del ave en la cara externa de la pierna de la Virgen y sus patas en la línea imaginaria entre el mentón de esta y el niño Jesús[15]. Hay múltiples mensajes del fresco *La última cena*, pintado en 1495-1497 (460 × 880 cm) en el refectorio del convento dominico de Santa Maria delle Grazie, en Milán. En este fresco y en la *Adoración de los Magos* (pintado con anterioridad, en 1481-1482 en óleo sobre madera y que está en la Galleria degli Uffizi, en Florencia) intuiríamos a SJEB semiescondido. En la *Adoración de los Magos* está tras un



Figura 6. San Juan el Bautista (SJEB), 4 versiones, todas con índice elevado. A) 1511-15, con atributos de Baco. B) 1508-13, apoyándose en una cruz, pectoral hipertrófico. C) SJEB, 1513-19. D) *El Arcángel Anunciador* 1513. C y D) Deltoides y trapecio derechos hipertróficos.

árbol algarrobo, con el índice derecho señalando el cielo (fig. 5C). Este signo significa «He aquí el cordero de Dios». Es similar a *La última cena* (fig. 5E), donde SJEB está medio oculto a la izquierda y por detrás de Jesús, mismo gesto del índice derecho[15]. Pero lo del índice elevado no es único de SJEB. Nos da a entender en el boceto sobre papel con carboncillo y tiza blanca, donde Santa Ana, la madre de María situada a su izquierda y que sujeta a su nieto Jesús y tiene de pie a El Bautista, es Santa Ana la que mantiene el índice izquierdo apuntando al cielo (está en El Louvre)[8,12,15]. Con los mismos protagonistas tenemos el llamado Cartón de Burlington House (141,5 × 106,5 cm), que está en la National Gallery de Londres (Inv. 6337) de 1499-1500, donde utiliza tiza negra y albayalde, difuminando todo sobre cada una de las 8 hojas de papel, que va pegando, con su técnica de *sfumato* (manchando)[39]. Aquí es Santa Ana y no SJEB quién eleva el dedo. También eleva el índice derecho el mismo Cristo, en la pintura *Salvator Mundi* de 1505, o Jesús de niño, sobre el regazo de su madre, esta vez con el índice izquierdo, en el cuadro *Madonna of the Yarnwindex* (Virgen de la rueca) (483 × 36,9 cm), de 1501-1507 en *Drumlanrig Castle*, en la colección del Duque Buccleuch[8,12,13,15].

En las pinturas y dibujos con SJEB como protagonista usa la técnica del *sfumato*, que permite sorprender con la imagen, parece salir de las tinieblas hacia la luz (fig. 6). Lo podemos extender a Baco, similar en todo al Bautista en sus pinturas. De hecho, utiliza el mismo modelo, Salai (Gian Giacomo Caprotti da Oreno, su ayudante preferido y tal vez su amante, utilizado en todos los SJEB individuales). Muchos autores los consideran igual Baco o SJEB, este Baco del rey francés Francisco I figuraba inicialmente como «San Juan en el desierto». Baco (o SJEB) de 1511-1515, también en El Louvre (Inv. 780). Es un cuadro de gran dimensión, de 177 × 115 cm, con menos *sfumato*, óleo sobre tabla trasferida posteriormente a

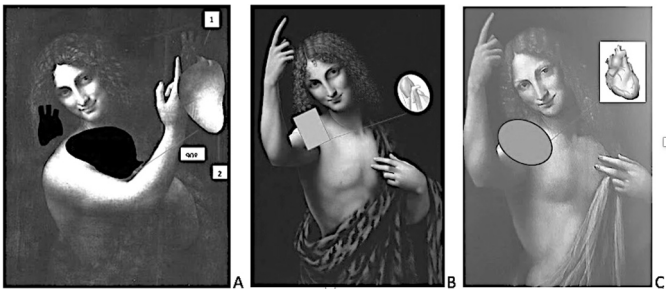

Figura 7. San Juan el Bautista (SJEB) y vasculopatía oculta. A) Silueta cardiaca, por giro de 90° de figura 6B. B) SJEB con protrusión visible en figura 6C ocultando posible anomalía vascular. C) Arcángel anunciador (o SJEB) similar protrusión figura 6D, ¿aorta ascendente aneurismática? Composición propia.

lienzo (fig. 6A). Un joven de aspecto andrógino o hermafrodita, cuyo entorno no es el desierto, hay árboles, vistiendo los atributos de Baco, el tronco semicubierto con una toga de piel de leopardo, sin túnica, pero faltan las uvas y la corona de pámpanos (hojas de vid), mantiene en alto su índice derecho. Puede que no lo pintase Leonardo del todo, sino sus ayudantes Cesare da Sesto o Cesare Bernazzano o Francesco Melzi sobre diseños previos suyos. Oculta este Baco con la posición de sus manos y sus pies el principio alquímico de Hermes Trismegistro: «todo lo que es arriba, así es abajo», y el primer principio de la alquimia «*solve et coagula*» (disolver y solidificar)[15].

El primer SJEB[40] fue pintado al óleo sobre tabla de nogal (69 × 57 cm) en Milán, en 1508-1513, no hay dudas de que Leonardo es el único autor (fig. 6B). Muchos comparan su enigmática sonrisa con la de La Gioconda. Apoyado en una leve cruz (a modo de bastón en un segundo plano), está en El Louvre (MR-318), con el dedo índice elevado a la izquierda de la imagen.

En el tercer San Juan (fig. 6C), el dedo índice está elevado a la derecha. Pintado al óleo sobre lienzo entre 1513-1519 en Francia, terminado poco antes de fallecer. Realizado posiblemente en parte por él (no es admitido por algunos expertos al considerar que todo o parte fuese pintado por alguno de sus ayudantes). Muestra el tronco vestido con una piel de tigre a modo de toga sin túnica (parte de los atributos de Baco, pero no hay uvas ni corona de pámpanos). Hay un cuarto cuadro con este motivo (fig. 6C), con el que hay dudas sobre la autoría de Leonardo (de 1513, en tempera sobre madera, 71 × 52 cm) pudiese ser en parte pintado en mayor o menor medida por él junto con Bernadino Luini, llamándole inicialmente como SJEB (aquí la toga no es una piel felina, sino ovina) y posteriormente cambia su denominación a Arcángel de la Anunciación —Gabriel— (en Kunstmuseum, Basilea, Suiza)[15]. Algunas obras finalizadas por sus ayudantes, pueden constituir diferentes versiones de la misma obra, sobre diseños de Leonardo, a veces cambiando el entorno o el paisaje[15].

Las estructuras anatómicas vasculares y cardiacas, supuestamente ocultas, son más evidentes (fig. 7). El pectoral hipertrofiado de la figura-6B puede señalarnos la cara anterior cardiaca (fig. 7A) y, en el resto de SJEB posteriores, el resalte del músculo deltoides y parte cervical del trapecio de la figura 6C y D, pudiera señalarnos la aorta ascendente o el cayado aórtico y sus ramas (fig. 7B y C). Ignoramos si el cadáver diseccionado cuya enfermedad pretendía ocultar en estas pinturas, tenía un arco aórtico derecho, tal vez divertículo de Kommerell (anomalía poco frecuente del arco aórtico que presenta una pequeña dilatación iniciando la aorta descendente, cerca del origen de arteria subclavia aberrante) o doble arco aórtico o aneurisma aorta ascendente o cayado aórtico (rasgos andróginos, joven delgado, brazos largos, pudiera indicar síndrome de marfanoide).

Pude intervenir un caso aparentemente similar hace 20 años con éxito, utilizando endocirugía y cirugía abierta. Era un arco aórtico derecho, con subclavia aberrante, coartación aórtica y divertículo de Kommerell y que el equipo interviniente decidió publicar con el fin de mostrar las lesiones y la técnica empleada[41].

Resumen. Hemos podido revisar una pequeñísima parte de la inmensa obra de Leonardo da Vinci, un genio único[5,6]. Ambidiestro, que solía dibujar, pintar y escribir (de forma especular) con la mano izquierda[37,38], cosa que con el tiempo no le vino mal al paralizarse su brazo derecho[17]. Relacionó el pulso de la muñeca con la contracción del ventrículo izquierdo. Mostró las trabéculas, adelantando 500 años su importancia[24]. El flujo sanguíneo era dirigido a la aorta y ayuda al cierre de las válvulas cardiacas. Observó que la sangre estaba en el sistema circulatorio, indicando que las arterias pueden suponer un riesgo para la salud si se tapan, que el corazón es un músculo que no calienta la sangre y que tiene 4 cámaras[8,15]. Describe el FOP y observa que es frecuente[31]. Hace una aportación única, como es una *ectopia cordis abdominalis,* sin PC[33-36]. Fue rompedor con la herencia recibida de los griegos y de Galeno[14], buscando el alma que da vida al individuo y que abandona al cadáver[25,42], buscando una «teoría del todo», impregnando su obra de metodología científica apoyada en la observación [43]. Fusiona arte y ciencia[25]. Sus pinturas pueden llevar imágenes anatómicas ocultas[28]. Inventa la técnica del *sfumato*[39], técnica que permite sorprender con la imagen, que parece salir de las tinieblas hacia la luz. Parte de su obra permaneció oculta, señalando posible enfermedad vascular en sus cuadros de SJEB.

Financiación

No se ha recibido ningún tipo de financiación para su elaboración.

Consideraciones éticas

No existen problemas de carácter ético con pacientes o animales, que no aparecen aquí.

Declaración sobre el uso de IA

No se utilizó inteligencia artificial.

Conflicto de intereses

No hay conflicto de intereses.

Bibliografía

1. Tambone V, Lauri G, Guarino MPL, Campanozzi LL, Ciccozzi M. Leonardo's folio 730 recto: lessons for the medical humanities. The Lancet. 2019;393(10179):1411–2, http://dx.doi.org/10.1016/S0140-6736(19)30030-3.
2. Ball P. Behind the Mona Lisa' s smile. Nature. 2010;466:694, http://dx.doi.org/10.1038/466694a.
3. Soranzo A, Newberry M. The uncatchable smile in Leonardo da Vinci's La Bella Principessa portrait. Vision Research. 2015;113 Pt A:78–86, http://dx.doi.org/10.1016/j.visres.2015.05.014.
4. Marsili L, Ricciardi L, Bologna M. Unraveling the asymmetry of Mona Lisa smile. Cortex. 2019;120:607–10, http://dx.doi.org/10.1016/j.cortex.2019.03.020.
5. Muntz E. Leonardo da Vinci, El Sabio, El Artista, El Pensador. Ed: Circulo Latino (edición 2005), Barcelona. 1898:317.
6. Pedretti C. A close-up of Genius. Capítulo en Enrica Crispino: Leonardo art and science. Ed: Giunti Gruppo Editoriale. Florencia, Italia. 2005:7–9.
7. Romano E. Leonardo, los grandes genios del arte, n.° 17. Biblioteca El Mundo. Unidad Editorial, S.A., Madrid. 2005. pp. contraportada.
8. Keele K, Roberts J. Library of Congress Cataloging in Publication Data. Leonardo da Vinci 1452-1519. Exhibition of drawings from the Royal Library at Windsor. Ed: Metropolitan Museum of Art (MOMA). New York. 1983;18:3, 28, 35, 37, 71, 125.
9. Remuzzi G, Ricciardi W. Why and how did Leonardo happen: the Renaissance context. The Lancet. 2019;6:1396–7, http://dx.doi.org/10.1016/S0140-6736(19)30548-3.
10. Laurenza D. Leonardo's contributions to human anatomy. The Lancet. 2019;393(10179):1473–6, http://dx.doi.org/10.1016/S0140-6736(19)30716-0.

11. Kemp M. The art of medicine. Leonardo' s philosophical anatomies. The Lancet. 2019;393(10179):1404–8, http://dx.doi.org/10.1016/S0140-6736(19)30584-7.
12. Scott-Elliot AH. The Pompeo Leoni Volume of Leonardo Drawings at Windsor. The Burlington Magazine. 1956;98:11–4.
13. Zölner F. Leonardo da Vinci. Artista y científico. Ed. Taschen GmbH, Colonia, Alemania. Impreso en Alemania. 2005;36:92–5, 86-88.
14. Tubbs RI, Gonzales J, Iwanaga J, Loukas M, Oskouian RJ, Tubbs RS. The influence of ancient Greek thought on fifteenth century anatomy: Galenic influence and Leonardo da Vinci. Childs Nerv Syst. 2018;34:1095–101, http://dx.doi.org/10.1007/s00381-017-3462-6.
15. Zölner F. Leonardo da Vinci 1452-1519. The complete Paintings and Drawings. Ed. Taschen GmbH, Colonia, Alemania. Impreso en Italia. 2003:51, 57, 105, 125, 144, 153, 198, 202, 446,447, 452-61, 683-89.
16. Pedretti C. Homo faber. En: Leonardo. The machines. Ed: Giunti Gruppo Editoriale. Florencia, Italia. 2000:5–69.
17. Venturi A. L'uso della mano sinistra nella scrittura e nei disegni di Leonardo da Vinci. L'arte. (Rivista di storia dell'arte medievale e moderna, NS). 1939;10:167–73.
18. Perlado Ortiz de Pinedo PA. ¿Prohibió la Iglesia la Medicina? Anuario de derecho eclesiástico del Estado. 2017;33:175–213.
19. Mundinus (Mondino di Luzzi) /Martinus Polichius de Mellerstadt. Anathomia Mundini emendata per doctorem melerstat. Ed. Martin Landsberg, Leipzig, Alemania, 1493.
20. Picardi EEE, Macchi V, Porzionato A, Boscolo-Berto R, Loukas M, Tubbs RS, et al. Marco Antonio della Torre and Leonardo da Vinci. Clin Anat. 2019;32:744–8, http://dx.doi.org/10.1002/ca.23393.
21. Leonardo da Vinci. Tratatto della pittura. Trad. Diego Antonio Rejón. Madrid: Imprenta Real, 1784. BNE, ER/1002.
22. Sterpetti A. Cardiovascular research by Leonardo da Vinci (1452-1519). Circ Res. 2019;124:189–91, http://dx.doi.org/10.1161/CIRCRESAHA.118.314253.
23. Wollman AJM, Nudd R, Hedlund EG, Leake MC. From animaculum to single molecules: 300 years of the light microscope. Open Biol. 2015;5:150019, http://dx.doi.org/10.1098/rsob.150019.
24. Meyer HV, Dawes TJW, Serrani M, Baj W, Tokarczuk P, Cai J, et al. Genetic and functional insights into the fractal structure of the heart. Nature. 2020;584:589–94, http://dx.doi.org/10.1038/s41586-020-2635-8.
25. Sandoval Rubio P. Leonardo da Vinci y las Neurociencias: una teoría del todo. Neurosciences and History. 2019;7:146–62. https://nah.sen.es/vmfiles/vol7/NAHV7N42019146_162ES.pdf
26. Colli-Franzone A. Leonardo e il magnifico "Uomo Vitruviano". Economia Aziendale. 2013;4:271–3, http://dx.doi.org/10.4485/ea2038-5498.003.0049.
27. Traininim JC. Leonardo da Vinci. Investigaciones cardíacas. Rev Arg Car. 2022;90:482, http://dx.doi.org/10.7775/rac.es.v90.i6.20591.
28. Sterpetti AV. Anatomy and physiology by Leonardo: The hidden revolution. Surgery. 2016;159:675–87, http://dx.doi.org/10.1016/j.surg.2015.10.001.
29. Robicsek F. Leonardo da Vinci and the sinuses of Valsalva. Ann Thorac Surg. 1991;52:328–35, http://dx.doi.org/10.1016/0003-4975(91)91371-2.
30. Ding Y, Zuo Y, Zhang B, Fan Y, Xu G, Cheng Z, et al. Comprehensive human proteome profiles across a 50-year lifespan reveal aging trajectories and signatures. Cell. 2025:749–54, http://dx.doi.org/10.1016/j.cell.2025.06.047. S0092-8674(25):.
31. Rigatelli G, Zuin M. Leonardo da Vinci and patent foramen ovale: an historical perspective. Int J Cardiol. 2016;222:826.
32. Maloku A, Hamadanchi A, Günther A, Aftanski P, Schulze PC, Möbius-Winkler. Patent Foramen Ovale (PFO): History, Diagnosis, and Management. Rev Cardiovasc Med. 2024;25(11):422.
33. Skalski M [Internet]. April Fools' 2015: Ectopia cordis interna -Tin Man syndrome. Casestudy. Radiopaedia.org. https://doi.org/10.53347/rID-33437.
34. Montero EJ, Quintana Díaz JC, Rojas Bruzón R. Ectopia cordis abdominalis. Apropósito de un caso. MediSur. 2022;20:352–9.
35. Van Hoorn JH, Moonen RMJ, Huysentruyt CJR, Van Heurn LWE, Offermans JPM, Twan Mulder ALM. Pentalogy of Cantrell: 2 patients and a review to determine prognostic factors for optimal approach. Eur J Pediatr. 2008;167:29–35, http://dx.doi.org/10.1007/s00431-007-0578-9.
36. Flores R, Rittler M. Ectopia cordis y pentalogía de Cantrell. Rev Hosp Mat Inf Ramón Sardá. 2010;29:89–92. http://www.redalyc.org/pdf/912/91213730006
37. Sartori G, Leonardo da Vinci. Omo Sanza Lettere": a case of surface dysgraphia? Cognitive Neuropsychology. 1987;4:1–10, http://dx.doi.org/10.1080/02643298708252031.
38. Cerro Jiménez SM. Grafología de Leonardo Da Vinci: el desafío del Genio. Documenta/Instrumenta. 2020;18:75–103, http://dx.doi.org/10.5209/docu.68783.
39. De Viguerie L, Walter P, Laval E, Mottin B, Solé VA. Revealing the sfumato technique of Leonardo da Vinci by X-ray fluorescence spectroscopy. Angew Chem Int. 2010;49:6125–8.
40. Keshelava G. Hidden Cardiovascular Anatomy in "Saint John the Baptist" by Leonardo da Vinci. Aorta (Stamford). 2022;10:89–91, http://dx.doi.org/10.1055/s-0042-1742698.
41. Nassar MI, de la Llana R, Diaz-Romero F, Garrido P, Martinez-Sanz R. Multiple overlapped conical endoprostheses in a patient with aneurysmatic right aortic arch and aortic coarctation. Ann Thorac Surg. 2007;83:663–4, http://dx.doi.org/10.1016/j.athoracsur.2006.06.088.
42. Del Maestro RF. Leonardo da Vinci: the search for the soul. J Neurosurg. 1998;89:874–87, http://dx.doi.org/10.3171/jns.1998.89.5.0874.
43. Pasipoularides A. Historical continuity in the methodology of modern medical science: Leonardo leads the way. Int J Cardiol. 2014;171:103–15, http://dx.doi.org/10.1016/j.ijcard.2013.11.133.

BIOMED
unidix
Especialistas
en cirugía
cardiovascular
desde 1977 al cuidado de tu salud
91 803 28 02
info@biomed.es