Cirugía Cardiovascular xxx (xxxx) xxx–xxx

Cartas científicas

Causa inusual de angina por fístula de arteria coronaria derecha a vena cava superior

Unusual cause of angina due to right coronary artery to superior vena cava fistula

Gerardo Andrés Diéguez-Palacios[a,*], Carlos Domínguez-Massa[a], Claudia Marissa Aguirre-Ramón[a], Alexandra Margoth Merino-Orozco[a], Eduardo Tébar-Botí[a] y Juan Bautista Martínez-León[a,b]

[a] *Servicio de Cirugía Cardiovascular, Hospital Universitario y Politécnico La Fe, Valencia, España*
[b] *Departamento de Cirugía, Universidad de Valencia, Valencia, España*

INFORMACIÓN DEL ARTÍCULO

Historia del artículo:
Recibido el 12 de julio de 2025
Aceptado el 13 de agosto de 2025
On-line el xxx

Introducción

Las fístulas coronarias son conexiones anómalas entre una arteria coronaria y una cavidad o estructura cardíaca. Su prevalencia estimada es de aproximadamente el 0,002% en la población general, siendo detectadas en un 0,3-0,8% de coronariografías diagnósticas. Habitualmente son congénitas, aunque pueden ser adquiridas debido a traumatismos, infecciones o lesiones iatrogénicas durante una cirugía o una técnica percutánea. Incluso se han descrito casos secundarios a la enfermedad de Kawasaki[1]. Embriológicamente, pueden originarse por la falta de obliteración de los sinusoides que irrigan el miocardio primitivo, dando lugar a una conexión fistulosa[2].

El origen más frecuente es la coronaria derecha, seguido de la coronaria descendente anterior y la coronaria circunfleja. El drenaje suele ser hacia la aurícula derecha, al ventrículo derecho, a la arteria pulmonar y al seno coronario, siendo infrecuente a las venas cavas. La mayoría son solitarias[1]. Se pueden clasificar como pequeñas, medianas o grandes, según el diámetro sea < 1, de 1 a 2, o > 2 veces mayor que el diámetro máximo de la arteria coronaria no nutricia, respectivamente[2]. Su presentación clínica suele ser asintomática, ya que la mayoría son pequeñas y el flujo sanguíneo al miocardio no se ve afectado. No obstante, pueden aumentar de tamaño, dando disnea, dolor torácico tipo anginoso, insuficiencia cardíaca o infarto de miocardio[1,3].

Caso clínico

Se presenta un caso clínico de un hombre de 40 años, con antecedentes de hipertensión arterial y dislipemia, que inició estudio por dolor torácico anginoso a esfuerzos moderados sin repercusión eléctrica ni bioquímica, con disnea asociada. En el estudio con tomografía computarizada cardíaca de arterias coronarias realizado se evidenció una fístula solitaria coronaria de la arteria coronaria derecha proximal a la vena cava superior (fig. 1). Se completó el estudio con coronariografía, siendo la dominancia derecha, sin detectarse lesiones arterioscleróticas coronarias. Se apreciaba el hallazgo de la fístula coronaria naciendo de la porción proximal de la coronaria derecha. No se podía determinar de forma exacta su drenaje en el techo de la aurícula derecha o en la vena cava superior (fig. 2). También se realizó ecocardiografía, sin hallazgos de interés. Se decidió tratamiento quirúrgico tras valoración en sesión multidisciplinar.

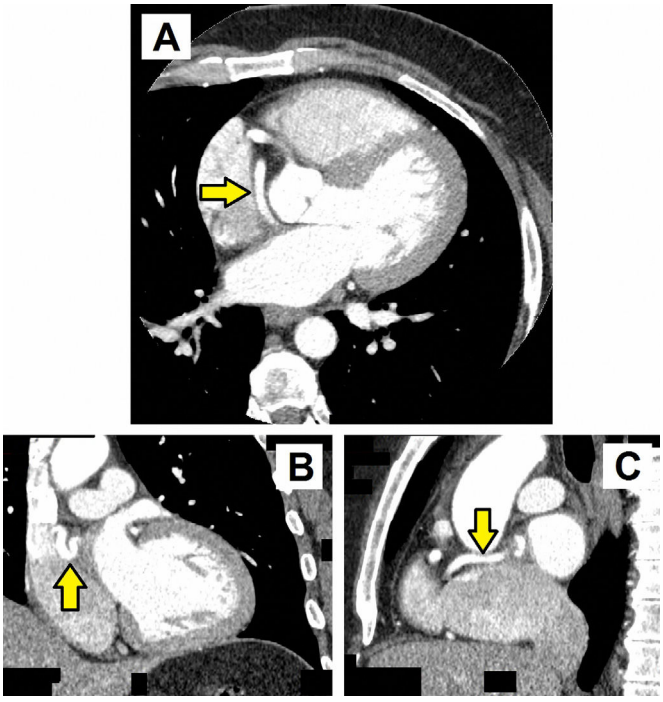

Figura 1. Tomografía computarizada cardíaca de arterias coronarias. Cortes axial (A), coronal (B) y sagital (C). Se evidenció una fístula solitaria coronaria (flecha) de la arteria coronaria derecha proximal a la vena cava superior.

* Autor para correspondencia.
Correo electrónico: andres.dieguez@hotmail.com (G.A. Diéguez-Palacios).

https://doi.org/10.1016/j.circv.2025.08.004
1134-0096/© 2025 Sociedad Española de Cirugía Cardiovascular y Endovascular. Publicado por Elsevier España, S.L.U. Este es un artículo Open Access bajo la licencia CC BY-NC-ND (http://creativecommons.org/licenses/by-nc-nd/4.0/).

Cómo citar este artículo: G.A. Diéguez-Palacios, C. Domínguez-Massa, C.M. Aguirre-Ramón et al., Causa inusual de angina por fístula de arteria coronaria derecha a vena cava superior, Cir Cardiov., https://doi.org/10.1016/j.circv.2025.08.004

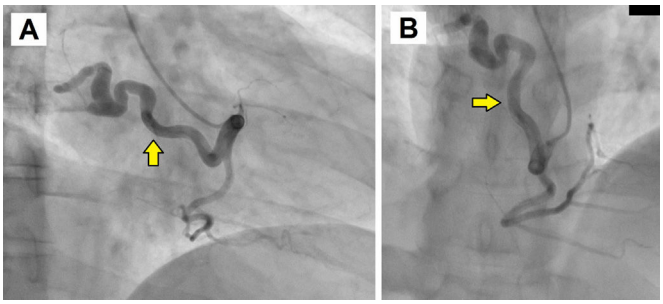

Figura 2. Coronariografía con cateterización selectiva del ostium coronario derecho. Dominancia derecha sin detectarse lesiones arterioscleróticas coronarias. Hallazgo de fístula coronaria (flecha) naciendo de la porción proximal de la coronaria derecha y sin poder determinar de forma exacta su drenaje en el techo de la aurícula derecha o en la vena cava superior.

La cirugía se realizó a través de esternotomía media completa, sin necesidad de soporte con circulación extracorpórea. Se realizó la disección, la liberación y el referenciado de la fístula coronaria, que presentaba su origen en la arteria coronaria derecha proximal, atravesaba el techo de la aurícula izquierda y drenaba en la vena cava superior (fig. 3A). Tras comprobar la ausencia de alteraciones eléctricas y hemodinámicas con el pinzamiento de la fístula (fig. 3B), se procedió a su cierre con doble ligadura, doble clipado y sección de la misma (fig. 3C). Destacó el test de oximetría realizado durante la intervención: previamente al pinzado y a la sección de la fístula se midió la presión de oxígeno en sangre en vena cava superior, que fue de 142 mmHg; en cambio, tras el cierre de la fístula, esta fue de 49 mmHg.

Se procedió a la retirada de la ventilación mecánica invasiva de forma precoz. La evolución postoperatoria estuvo marcada por la aparición de una bradicardia sinusal alternante con ritmo nodal durante las primeras 24 horas, que posteriormente recuperó a ritmo sinusal estable. La ecocardiografía postoperatoria presentaba buena función biventricular, sin alteraciones valvulares. Tras un período de monitorización, fue alta hospitalaria al séptimo día postoperatorio.

Discusión

La presentación clínica de las fístulas coronarias depende de su tamaño y el shunt generado, permaneciendo la mayoría asintomáticas durante las primeras décadas de la vida[4]. En casos sintomáticos o con riesgo de complicaciones pueden manifestarse con disnea, angina, insuficiencia cardíaca o infarto de miocardio. También se han descrito complicaciones valvulares secundarias a disfunción del músculo papilar y endocarditis infecciosa secundaria[1,3]. La principal prueba diagnóstica es la coronariografía, ya que se detecta en muchas ocasiones de forma incidental[1,5]. La combinación de coronariografía y tomografía computarizada cardíaca permite no solo confirmar el diagnóstico, sino también planificar la estrategia terapéutica al definir con precisión el origen, el trayecto y las relaciones anatómicas de la fístula. Además, son útiles la ecocardiografía con doppler color y la resonancia magnética[6].

El manejo es complejo, especialmente en pacientes asintomáticos en los que se puede recomendar su cierre para prevenir complicaciones a largo plazo por sobrecarga ventricular, con insuficiencia cardíaca e infarto de miocardio debido a fenómenos de robo, arritmias cardíacas, endocarditis secundaria o rotura de coronarias aneurismáticas[6,7]. Debido a la dilatación progresiva de la arteria coronaria proximal afectada con los años, debería considerarse el cierre precoz de las fístulas de tamaño mediano para evitar el riesgo de infarto de miocardio cuando ya son más grandes[2]. Reidy et al.[8] describieron por primera vez el cierre transcatéter en 1983 mediante la técnica de balón desprendible. No obstante, no existen directrices de tratamiento bien establecidas, por lo que el manejo terapéutico sigue siendo un reto. Se enfatiza en la importancia de un enfoque multidisciplinar cardiológico para evaluar la idoneidad y la viabilidad del cierre en centros con experiencia en técnicas tanto quirúrgicas como percutáneas[9,10].

En conclusión, se presenta un caso clínico de una fístula coronaria, que es una anomalía rara, con una infrecuente conexión con la vena cava superior. Se llegó al diagnóstico dada la clínica de angina y el perfil de riesgo, que conllevó a realizar el estudio inicial con una tomografía computarizada. No obstante, la técnica de elección diagnóstica es la coronariografía. La tomografía computarizada cardíaca fue especialmente útil en la planificación quirúrgica. Si bien el cierre percutáneo es la primera elección en la mayoría de los casos, se optó por el abordaje quirúrgico debido a la localización proximal del origen, el trayecto superficial favorable para la disección y la experiencia del equipo quirúrgico. Se consiguió un cierre directo y seguro sin necesidad de circulación extracorpórea. Se comprobó con test oximétrico el correcto cierre del defecto. La evolución posterior fue favorable.

Financiación

Este trabajo no ha recibido ningún tipo de financiación.

Consideraciones éticas

No se requiere aprobación del Comité de Ética al tratarse de un caso clínico que no constituye investigación biomédica. No apare-

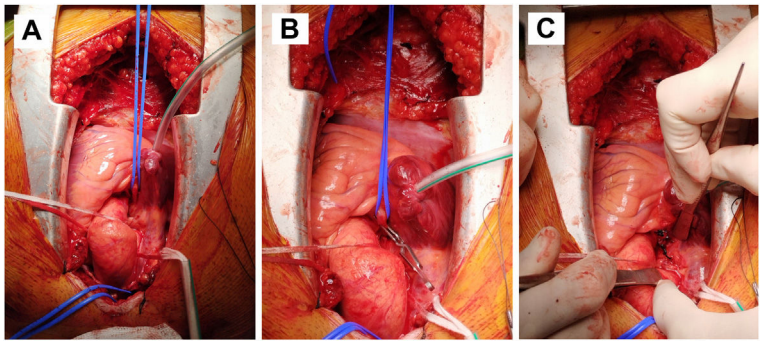

Figura 3. Fotografías del campo quirúrgico. A) Disección, liberación y referenciado con ligadura elástica de la fístula coronaria, que presentaba su origen en la arteria coronaria derecha proximal, atravesaba el techo de la aurícula izquierda y drenaba en la vena cava superior. También están referenciadas la aorta ascendente y la vena cava superior con cintas de seda, así como la vena innominada con una ligadura elástica. Se realizó una tracción de la orejuela de la aurícula derecha para una correcta exposición. B) Pinzamiento de la fístula coronaria para comprobar la ausencia de alteraciones eléctricas y hemodinámicas. C) Cierre de la fístula coronaria con doble ligadura, doble clipado y sección de la misma.

cen datos identificativos de pacientes. El consentimiento informado para la intervención incluye autorización para la adquisición de imágenes y su publicación.

Conflicto de intereses

No existen conflictos de intereses.

Bibliografía

1. Domínguez-Massa C, Bel-Mínguez A, Pérez-Guillén M, Valera-Martínez FJ, Hornero-Sos F. Fístula coronaria de arteria circunfleja a vena cava superior. Cir Cardiov. 2018;25:170–2.
2. Al-Hijji M, el Sabbagh A, el Hajj S, AlKhouli M, el Sabawi B, Cabalka A, et al. Coronary artery fistulas: Indications, techniques, outcomes, and complications of transcatheter fistula closure. JACC Cardiovasc Interv. 2021;14:1393–406.
3. Genç B, Solak A, Doksöz O, Tavli V. A patient with ischemic symptoms presents with left coronary artery-to-right ventricle fistula and agenesis of the right coronary. Turk Kardiyol Dern Ars. 2023;41:343–6.
4. Melfi R, di Gioia G, di Sciascio G. Congenital coronary artery fistulas: three different presentations in catheterization laboratory and review of literature. Medical Imaging & Interventional Radiology. 2015;1:e1035.
5. Yamanaka O, Hobbs RE. Coronary artery anomalies in 126,595 patients undergoing coronary arteriography. Cathet Cardiovasc Diagn. 1990;21:28–40.
6. Ata Y, Turk T, Bicer M, Yalcin M, Ata F, Yavuz S. Coronary arteriovenous fistulas in the adults: Natural history and management strategies. J Cardiothorac Surg. 2009;4:62.
7. Tirilomis T, Aleksic I, Busch T, Zenker D, Ruschewski W, Dalichau H. Congenital coronary artery fistulas in adults: Surgical treatment and outcome. Int J Cardiol. 2005;98:57–9.
8. Reidy JF, Sowton E, Ross DN. Trancatheter occlusion of coronary to bronchial anastomosis by detachable balloon combined with coronary angioplasty at same procedure. BR Heart J. 1983;49:284–7.
9. Baumgartner H, de Backer J, Babu-Narayan SV, Budts W, Chessa M, Diller GP, et al. 2020 ESC Guidelines for the management of adult congenital heart disease. Eur Heart J. 2021;42:563–645.
10. Stout KK, Daniels CJ, Abulhosn JA, Bozkurt B, Broberg CS, Colman JM, et al. 2018 AHA/ACC Guideline for the management of adults with congenital heart disease: A report of the American College of Cardiology/American Heart Association Task Force on Clinical Practice Guidelines. Circulation. 2019;139:e698–800.

BIOMED
unidix
Especialistas
en cirugía
cardiovascular
desde 1977 al cuidado de tu salud
91 803 28 02
info@biomed.es