Cirugía Cardiovascular xxx (xxxx) xxx–xxx

Caso clínico

Disección aórtica tipo A en paciente con arteria subclavia derecha aberrante e ictus

Javier A. Bellido-Morales*, Marta Matamala-Adell, Javier Fañanás-Mastral, José M. Vallejo-Gil, Manuel Vázquez Sancho y Carlos Ballester-Cuenca

Servicio de Cirugía Cardiovascular, Hospital Universitario Miguel Servet, Zaragoza, España

INFORMACIÓN DEL ARTÍCULO

Historia del artículo:
Recibido el 4 de junio de 2024
Aceptado el 7 de agosto de 2025
On-line el xxx

Palabras clave:
Disección aórtica tipo A
Arteria subclavia derecha aberrante
Canulación arterial
Ictus

RESUMEN

La presencia de una arteria subclavia derecha aberrante es una anomalía de arco aórtico frecuente. Se presenta en alrededor del 2% de la población. La coexistencia de una disección aórtica tipo A y una arteria subclavia derecha aberrante, supone un cambio significativo en la estrategia habitual de canulación arterial y de protección cerebral en los pacientes sometidos a cirugía. Presentamos el caso de una paciente septuagenaria que presenta estas 2 condiciones, con el factor agravante, de presentar ictus preoperatorio, manifestado como hemiparesia/hemiplejía derecha, como presentación inicial del síndrome aórtico agudo.

© 2025 Sociedad Española de Cirugía Cardiovascular y Endovascular. Publicado por Elsevier España, S.L.U. Este es un artículo Open Access bajo la licencia CC BY-NC-ND (http://creativecommons.org/licenses/by-nc-nd/4.0/).

Type A aortic dissection in patient with aberrant right subclavian artery and stroke

Keywords:
Type A aortic dissection
Aberrant right subclavian artery
Arterial cannulation
Stroke

ABSTRACT

The presence of an aberrant right subclavian artery is a common aortic arch anomaly. It occurs in around 2% of the population. The coexistence of a type A aortic dissection and an aberrant right subclavian artery represents a significant change in the usual strategy of arterial cannulation and cerebral protection in patients undergoing surgery. We present the case of a septuagenarian patient who presents these two conditions, with the aggravating factor of presenting preoperative stroke, manifested as right hemiparesis/hemiplegia, as the initial presentation of the acute aortic syndrome.

© 2025 Sociedad Española de Cirugía Cardiovascular y Endovascular. Published by Elsevier España, S.L.U. This is an open access article under the CC BY-NC-ND license (http://creativecommons.org/licenses/by-nc-nd/4.0/).

Caso clínico

Se presenta el caso de una paciente mujer de 74 años de edad, sin otros factores de riesgo cardiovascular conocidos, que acude a un hospital comarcal por dolor centrotorácico de inicio súbito, asociado a presíncope y sensación subjetiva de mal estado general. Durante la primera valoración clínica, se añade déficit motor en el hemicuerpo derecho.

Se realiza una tomografía axial multicorte (fig. 1), en la cual se evidencia una disección aórtica tipo A, que inicia a 20 mm de la unión sinotubular y se extiende hasta el *ostium* de la arteria renal izquierda, tras el cual, la luz aórtica es normal. Además, se evidencian variantes anatómicas en el origen de los troncos supraaórticos, los cuales presentan la siguiente disposición, de proximal a distal:

- Arteria carótida común derecha con origen directo en cayado aórtico, con doble luz en su tercio proximal y opacificación en el resto de su recorrido, tanto en su rama interna como externa.
- Arteria carótida común izquierda con disección proximal que provoca que su rama interna no tenga flujo. Correcta opacificación de la arteria carótida externa izquierda.
- Arteria vertebral izquierda con origen en cayado aórtico, con disección proximal, aunque correcta opacificación en todo su recorrido.
- Arteria subclavia izquierda disecada hasta nivel de la arteria axilar, con flujo distal conservado.
- Arteria subclavia derecha aberrante con recorrido retroesofágico, sin divertículo de Kommerell, y afectada por la disección, con posible rotura intimal proximal. Correcta opacificación de arteria vertebral derecha que se origina de la arteria axilar derecha.

A pesar de la ausencia total de opacificación en la arteria carótida interna izquierda, se observa que el polígono de Willis se encuentra bien irrigado a través de las arterias comunicantes anterior y posterior, a expensas de la arteria carótida interna derecha y de ambas arterias vertebrales.

* Autor para correspondencia.
Correo electrónico: bellidoandre@gmail.com (J.A. Bellido-Morales).

https://doi.org/10.1016/j.circv.2025.08.003
1134-0096/© 2025 Sociedad Española de Cirugía Cardiovascular y Endovascular. Publicado por Elsevier España, S.L.U. Este es un artículo Open Access bajo la licencia CC BY-NC-ND (http://creativecommons.org/licenses/by-nc-nd/4.0/).

Cómo citar este artículo: J.A. Bellido-Morales, M. Matamala-Adell, J. Fañanás-Mastral et al., Disección aórtica tipo A en paciente con arteria subclavia derecha aberrante e ictus, Cir Cardiov., https://doi.org/10.1016/j.circv.2025.08.003

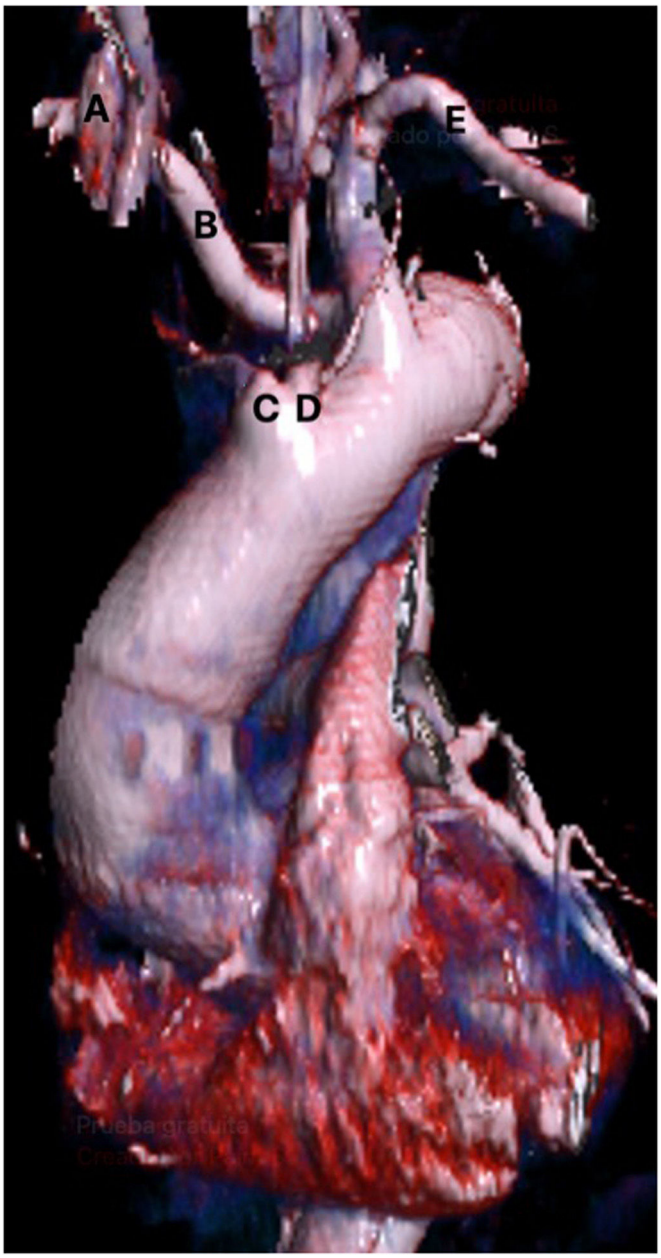

Figura 1. Reconstrucción de TAC preoperatorio. A: arteria carótida derecha interna distalmente perfundida; B: arteria subclavia derecha aberrante; C: arteria carótida común derecha ocluida; D: arteria carótida común izquierda ocluida; E: arteria subclavia izquierda.

La paciente fue trasladada a nuestro centro, para valoración por el equipo de guardia de cirugía cardiovascular. A su llegada, refería dolor torácico, se encontraba somnolienta y tenía una ligera hemiparesia derecha. Se decidió cirugía emergente.

Técnica quirúrgica

Para establecer la circulación extracorpórea, se decidió realizar la canulación de la arteria femoral derecha, la cual no estaba afectada por la disección aórtica. Se indujo hipotermia moderada. Presentó fibrilación ventricular a aproximadamente 30 ºC de temperatura vesical, tras lo cual se clampó la aorta ascendente y se administró cardioplejía cristaloide Celsior® (Institut Georges Lopez, Lissieu, Francia) vía retrógrada. Se realizó una aortotomía transversa y se evidenció una rotura intimal primaria a aproximadamente 2 cm por encima de la unión sinotubular, de localización posterior, con una extensión de casi un tercio de la circunferencia de la aorta ascendente. Se realizó la resuspensión de comisuras aórticas y el sellado de las capas de la raíz aórtica con Bioglue® (Cryolife, Kennesaw, EE. UU.). Tras ello, se realizó la anastomosis proximal de un injerto vascular de poliéster Hemashield® 30 (Getinge, Gotemburgo, Suecia), a nivel de la unión sinotubular. Posteriormente, a 26 ºC, se retiró el *clamp* aórtico y se canuló selectivamente el *ostium* de la arteria carótida común derecha, para permitir la protección cerebral, a un flujo sanguíneo de 10 ml/kg/min. Con la canulación unilateral, se consiguió una adecuada saturación cerebral bilateral de oxígeno según INVOS® (Medtronic, Minneapolis, EE. UU.), por lo cual no se canuló selectivamente la arteria carótida común izquierda. Se inspeccionó la aorta ascendente distal y el arco aórtico, sin encontrarse otras rupturas intimales, por lo cual se realizó la anastomosis distal a nivel de arco aórtico proximal/curvatura menor. La duración de la parada circulatoria con protección cerebral fue de 12 min. Tras ello, se reinició la perfusión sistémica y se procedió al recalentamiento de la paciente.

Resultados

Se retiró la ventilación mecánica tras 3 días debido a agitación psicomotriz inicial. Tras la extubación, la paciente presentó una adecuada evolución clínica, destacando la persistencia de la ligera hemiparesia derecha preoperatoria. Fue trasladada a planta de hospitalización tras 6 días en la UCI. En la TAC cerebral de control, se evidenciaron infartos en territorio limítrofe de la vascularización de la arteria cerebral media, el globo pálido y el putamen izquierdo. En la TAC de aorta de control previo al alta, se evidenció flujo arterial adecuado en ambas carótidas comunes, y en ambas arterias subclavias, desde la luz verdadera, y trombosis parcial de la luz falsa en aorta descendente con algunas pequeñas roturas intimales secundarias a nivel de la aorta abdominal y sin haber progresado distalmente la extensión de la disección respecto al estudio preoperatorio. Se entrega el alta domiciliaria tras 18 días, habiendo recuperado casi completamente la movilidad del hemicuerpo afectado, excepto la fuerza de prensión en la mano derecha, pudiendo deambular de forma autónoma, teniendo las funciones superiores conservadas y sin presentar ningún déficit mayor aparente.

Discusión

La presencia de variantes anatómicas del arco aórtico ocurre en aproximadamente el 15-25% de la población. Estas anomalías anatómicas pueden ser: arteria subclavia derecha aberrante, tronco bovino, arteria vertebral izquierda aislada o la combinación de ellos. La presencia de alguna variante anatómica del arco aórtico es más frecuente en los pacientes que presentan enfermedad aórtica de indicación quirúrgica que en la población en general. Dentro de este grupo de variantes anatómicas, la más frecuente es la presencia del tronco bovino (24%), aunque la arteria subclavia derecha aberrante también puede existir en una no despreciable proporción de pacientes sometidos a cirugía aórtica (1,8%)[1].

Existen diversas clasificaciones de las variantes anatómicas del arco aórtico, dependiendo de la existencia de una variante única o la combinación de diversas variantes[2]. No se evidencian diferencias significativas en cuanto a la prevalencia de los tipos de configuración anatómica, respecto a género y etnia, al menos en revisiones sistemáticas en estudios cadavéricos[3,4].

La presencia de una variante anatómica del arco aórtico, es motivo para adoptar una estrategia diferente de canulación arterial en el contexto de un síndrome aórtico tipo A. Si bien algunos grupos propugnan la sustitución completa del arco aórtico en casos de disección aórtica tipo A en los pacientes con arteria subclavia

derecha aberrante[5], el caso presentado, se pudo resolver con la sustitución de aorta ascendente suprasinusal y hemiarco, resecando el segmento afectado por el desgarro intimal primario, principio básico de la cirugía de disección de aorta tipo A. Tampoco se evidenciaron roturas intimales en los orígenes o adyacentes a ambas arterias carótidas, que justifiquen el reimplante de alguna de ellas o de todo el arco aórtico. Además, no consideramos necesaria, en este caso, la reimplantación o ligadura más revascularización de la arteria subclavia derecha aberrante, al no existir evidencia de compresión esofágica ni existir un divertículo de Kommerell.

Respecto a la canulación arterial elegida en los pacientes con esta variante anatómica y disección de aorta tipo A, según algunos estudios, la más frecuente suele ser la canulación femoral (39%), seguida por la canulación de la arteria axilar o innominada (17%)[5]. En nuestro caso, se eligió la arteria femoral común derecha, debido a que no estaba afectada por la disección, a diferencia de ambas arterias subclavias. Se priorizó la seguridad de perfundir la luz verdadera mediante un vaso no afectado por la disección, aunque asumiendo un ligero aumento de riesgo de complicaciones neurológicas, respecto a la perfusión sistémica anterógrada, contrarrestado por un incremento de la presión de perfusión. La canulación de la arteria axilar izquierda, preferiblemente mediante la técnica de Seldinger con control mediante ecografía transesofágica, debido a su disección proximal, podría haber sido una opción válida para la perfusión arterial sistémica, presentando como desventaja respecto al sitio de canulación elegido en este caso, el estar disecada proximalmente, lo cual supone un incremento del riesgo de malperfusión[6]. No se consideró como sitio de canulación arterial la arteria axilar derecha, debido a que la arteria subclavia derecha aberrante presentaba disección proximal y una posible rotura intimal secundaria, lo que supondría un riesgo de malperfusión por presurización de la luz falsa. A ello se añade la imposibilidad de protección cerebral directa mediante la perfusión a través de dicha arteria, por su anatomía aberrante. Otra opción razonable de canulación arterial podría haber sido la canulación aórtica directa por técnica de Seldinger y bajo control ecográfico, que, en recientes estudios multicéntricos, ha demostrado menor mortalidad intrahospitalaria que la canulación en troncos supraaórticos y en arteria femoral, en cirugía del síndrome aórtico tipo A[7,8].

En cuanto a la presencia del ictus, que representa una contraindicación relativa para la cirugía del síndrome aórtico tipo A, el daño neurológico preoperatorio no era extenso, por lo cual se procedió a operar a la paciente. El infarto cerebral fue limitado por la permeabilidad del polígono de Willis a partir de la arteria carótida interna derecha y de ambas arterias vertebrales. El adecuado funcionamiento del polígono de Willis permitió la adecuada perfusión cerebral con canulación carotídea unilateral, reflejada en la simétrica oxigenación cerebral según la oximetría cerebral regional (rSO_2) y en la ausencia de extensión de daño neurológico tras la cirugía.

Conclusiones

La arteria subclavia derecha aberrante puede presentarse en aproximadamente el 2% de los pacientes sometidos a cirugía aórtica. Su existencia hace necesario un cambio de estrategia de canulación arterial y perfusión cerebral. Por ello, es imprescindible conocer la anatomía detallada del arco aórtico antes de iniciar una cirugía de síndrome aórtico tipo A. La canulación femoral puede ser una opción útil para la perfusión sistémica en los pacientes sometidos a cirugía de disección aórtica y arteria subclavia derecha aberrante. Otra opción podría ser la canulación aórtica directa, con mejores resultados de mortalidad intrahospitalaria según recientes estudios realizados. La presencia de ictus no es una contraindicación absoluta para la cirugía de disección aórtica tipo A.

Derecho a la privacidad y consentimiento informado

Se obtuvo el consentimiento informado de la paciente para la publicación del caso clínico. Se obtuvo el consentimiento informado de los responsables legales de la paciente para realizar la cirugía.

Conflicto de intereses

No existen conflicto de intereses de ninguno de los autores.

Bibliografía

1. Dumfarth J, Chou AS, Ziganshin BA, Bhandari R, Peterss S, Tranquilli M, et al. Atypical aortic arch branching variants: A novel marker for thoracic aortic disease. J Thorac Cardiovasc Surg. 2015;149:1586–92, http://dx.doi.org/10.1016/j.jtcvs.2015.02.019.
2. Karacan A, Türkvatan A, Karacan K. Anatomical variations of aortic arch branching: Evaluation with computed tomographic angiography. Cardiol Young. 2014;24:485–93, http://dx.doi.org/10.1017/S1047951113000656.
3. Natsis K, Piagkou M, Lazaridis N, Kalamatianos T, Chytas D, Manatakis D, et al. A systematic classification of the left-sided aortic arch variants based on cadaveric studies' prevalence. Surg Radiol Anat. 2021;43:327–45, http://dx.doi.org/10.1007/s00276-020-02625-1.
4. Polednak AP. Prevalence of the aberrant right subclavian artery reported in a published systematic review of cadaveric studies: The impact of an outlier. Clin Anat. 2017;30:1024–8, http://dx.doi.org/10.1002/ca.22905.
5. Zhu J, Tong G, Zhuang D, Yang Y, Liang Z, Liu Y, et al. Surgical treatment strategies for patients with type A aortic dissection involving arch anomalies. Front Cardiovasc Med. 2022;9:979431, http://dx.doi.org/10.3389/fcvm.2022.979431.
6. Xia Q, Cao Y, Xie B, Qiu D, Deng L, Wang M, et al. Cannulation strategies in type A aortic dissection: A novel insight narrative review. J Thorac Dis. 2021;13:2551–62, http://dx.doi.org/10.21037/jtd-21-411.
7. Juvonen T, Jormalainen M, Mustonen C, Demal T, Fiore A, Perrotti A, et al. Direct Aortic Versus Supra-Aortic Arterial Cannulation During Surgery for Acute Type A Aortic Dissection. World J Surg. 2023;47:2899–908, http://dx.doi.org/10.1007/s00268-023-07116-z.
8. Juvonen T, Vendramin I, Mariscalco G, Jormalainen M, Perrotti A, Hervé A, et al. Femoral arterial cannulation for surgical repair of stanford type A aortic dissection. World J Surg. 2024;48:1771–82, http://dx.doi.org/10.1002/wjs.12203.

BIOMED
unidix
Especialistas
en cirugía
cardiovascular
desde 1977 al cuidado de tu salud
91 803 28 02
info@biomed.es