Cirugía Cardiovascular xxx (xxxx) xxx–xxx

Cartas científicas

Origen anómalo de la arteria pulmonar izquierda desde el arco aórtico derecho: reporte de caso de abordaje híbrido en paciente de alto riesgo

Anomalous left pulmonary artery origin from the right aortic arch: A case report of hybrid treatment in a high-risk patient

Carlos J. Perez Rivera[a,*], Federico Nuñez[b], Oscar Sanchez[b], Guillermo Portilla[c], William Ríos[b], Juan Parra[b], Álvaro Sánchez[b] y Victor Caicedo[b]

[a] *General surgeon, Universidad El Bosque, Bogotá, Cundinamarca, Colombia*
[b] *Cardiovascular surgeon, Fundación Clínica Shaio, Bogotá, Cundinamarca, Colombia*
[c] *Medical student, Universidad de La Sabana, Bogotá, Cundinamarca, Colombia*

INFORMACIÓN DEL ARTÍCULO

Historia del artículo:
Recibido el 26 de marzo de 2025
Aceptado el 28 de marzo de 2025
On-line el xxx

Introducción

El origen anómalo de la arteria pulmonar desde la aorta fue descrito por primera vez en 1868[1]. La variante más común es el origen de la rama derecha desde la aorta ascendente, un defecto cardíaco congénito raro que suele asociarse con anomalías como el ductus arterioso persistente, la tetralogía de Fallot y la comunicación interventricular[2–4]. En contraste, el origen anómalo de la arteria pulmonar izquierda, asociado al arco aórtico derecho, es aún más inusual, con una incidencia reportada de solo el 0,03% de los defectos congénitos cardíacos[2,3]. Presentamos un caso inusual, en donde se realizó la corrección quirúrgica del origen anómalo de la arteria pulmonar izquierda, con posterior hallazgo de una zona de estenosis de la arteria pulmonar izquierda proximal a hilio pulmonar que requirió completar manejo de manera endovascular con la colocación de un stent, de manera exitosa y con mejoría clínica.

Caso clínico

Paciente femenina de 12 días de vida, sin antecedentes perinatales de importancia, quien nació de 39 semanas, con un peso de 3,10 kg. Desde el nacimiento requirió oxígeno suplementario. En el examen físico de ingreso presentaba ruidos cardíacos con soplo holosistólico grado IV en todos los focos cardíacos de predominio en foco aórtico, con polipnea y retracciones subcostales. Debido a su condición clínica, fue trasladada a la Unidad de Cuidados Intensivos Pediátricos (UCIP). El ecocardiograma transtorácico evidenció ductus arterioso persistente y foramen oval con signos de hipertensión pulmonar severa. La angiografía por tomografía reportó el diagnóstico de origen anómalo de la arteria pulmonar izquierda desde el arco aórtico derecho (fig. 1).

Figura 1. Reconstrucción tridimensional (3 D) mediante tomografía computarizada, angulada en un plano oblicuo anterior izquierdo, que muestra el origen anómalo de la arteria pulmonar izquierda (LPA) desde el arco aórtico (AA) derecho.

La paciente fue llevada a cirugía al día siguiente para corrección quirúrgica con reimplante de la arteria pulmonar izquierda al tronco de la arteria pulmonar y cierre del ductus arterioso (fig. 2). Durante el procedimiento, que se llevó a cabo con circulación extracorpórea central e hipotermia moderada de 28°, se realizó rafia de la aorta con doble sutura continua e incisión de 5 mm en el tronco de la arteria pulmonar en su aspecto lateral izquierdo, y con el corazón latiente se realizó anastomosis de la rama pulmonar izquierda al

* Autor para correspondencia.
Correo electrónico: cjperezrivera@gmail.com (C.J. Perez Rivera).

https://doi.org/10.1016/j.circv.2025.03.011
1134-0096/© 2025 Sociedad Española de Cirugía Cardiovascular y Endovascular. Publicado por Elsevier España, S.L.U. Este es un artículo Open Access bajo la licencia CC BY-NC-ND (http://creativecommons.org/licenses/by-nc-nd/4.0/).

Cómo citar este artículo: C.J. Perez Rivera, F. Nuñez, O. Sanchez et al., Origen anómalo de la arteria pulmonar izquierda desde el arco aórtico derecho: reporte de caso de abordaje híbrido en paciente de alto riesgo, Cir Cardiov., https://doi.org/10.1016/j.circv.2025.03.011

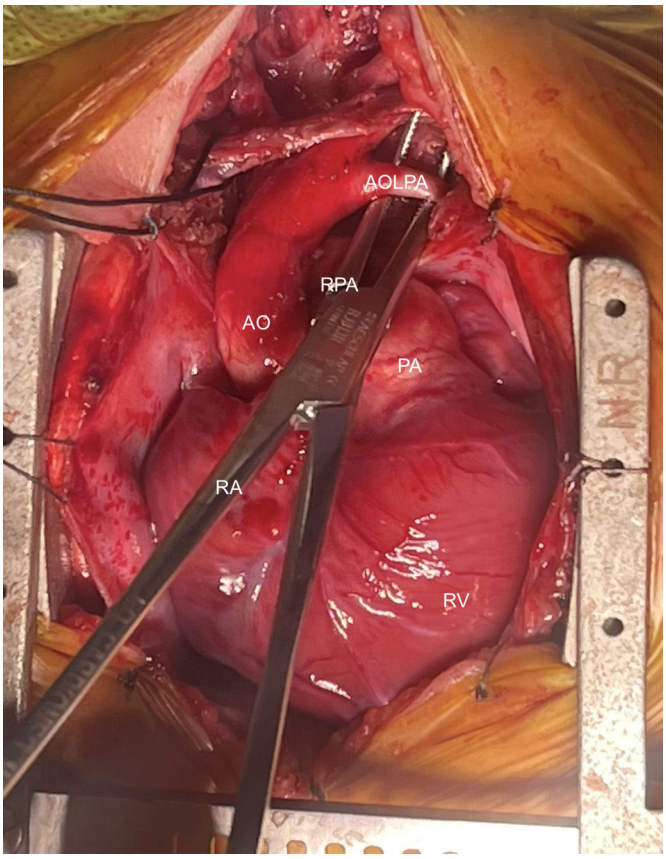

Figura 2. Imagen intraoperatoria del origen anómalo de la arteria pulmonar izquierda (AOLPA) desde el arco aórtico. AO: aorta; PA: arteria pulmonar; RA: aurícula derecha; RPA: arteria pulmonar derecha; RV: ventrículo derecho.

tronco pulmonar, constatando la adecuada hemostasia de la anastomosis, con reperfusión hasta normotermia, logrando mantener una saturación del 95%, con mediciones directas de tensión arterial de 74/50 mmHg. Sin embargo, al llevar a cabo el cierre esternal, presentó hipotensión y disfunción biventricular con requerimiento de soporte inotrópico con adrenalina a 0,03 μg/kg/min y noradrenalina a 0,02 μg/kg/min, por lo que se deja empaquetada con 3 gasas conectadas a un sistema de succión activa, y es trasladada a la UCIP. Durante su estancia en la UCIP presenta una adecuada evolución, con disminución del uso de vasopresores y con mejoría clínica, por lo que al tercer día se pasa a sala de cirugía para el retiro de las gasas y el cierre del esternón, el cual se realiza sin complicaciones.

Durante la estancia en la UCIP mostró una adecuada evolución, sin embargo, al tercer día desde el cierre de la cavidad presentó shock cardiogénico refractario, por lo que se realizó ECMO periférico, con imagen control con ecocardiograma transtorácico que reveló estenosis con un diámetro de 1 mm en la porción proximal del hilio pulmonar de la arteria pulmonar izquierda con un gradiente máximo de 50 mmHg. Fue trasladada a la sala de hemodinamia, donde se realizó angioplastia de la rama pulmonar izquierda con la implantación de un stent de 4,5 mm de diámetro por 15 mm de longitud, logrando un resultado angiográfico satisfactorio (fig. 3). La paciente continuó en tratamiento en la UCIP. El ecocardiograma de control posterior mostró un gradiente en la arteria pulmonar izquierda de 5 mmHg. Posteriormente, se retiró el soporte ECMO y se dio de alta al vigésimo día postoperatorio, con una evolución adecuada. El seguimiento a 15 días mostró una evolución satisfactoria.

Discusión

El origen anómalo de las arterias pulmonares es una enfermedad congénita rara que representa aproximadamente el 0,12% de todos los defectos cardíacos congénitos[4,5]. La anomalía más infrecuente es el origen de la arteria pulmonar izquierda desde la aorta ascendente[2]. En nuestro caso, se describe el origen de la arteria pulmonar izquierda desde el arco aórtico derecho, asociado a ductus arterioso persistente y foramen oval, según la evaluación mediante angiotomografía, lo que constituye una combinación anatómica inusual[2,6].

La reparación quirúrgica temprana es fundamental, ya que reduce significativamente la incidencia de complicaciones sistémicas y mejora los parámetros hemodinámicos. Sin embargo, la supervivencia a un año sin intervención puede ser tan baja como el 30%[3,7]. La transposición de la arteria pulmonar anómala al tronco pulmonar fue descrita por primera vez por Kirkpatrick et al.[3,6]. Con el tiempo, se han implementado diversas técnicas con éxito, como la reimplantación directa, la anastomosis término-terminal con un injerto sintético, el uso de un parche de homoinjerto y un colgajo de «anillo aórtico» para implantar la rama anómala en la arteria pulmonar principal[5,8], siendo su complicación más frecuente la estenosis de la anastomosis[8]. En nuestro caso se realizó una reimplantación directa, sin embargo, en el postoperatorio se encontró una estenosis, proximal al hilio pulmonar, por lo que con el fin de evitar reestenosis y deterioro clínico, se decidió la colocación de un stent de manera endovascular, el cual es un manejo temporal y permitirá el crecimiento de la arteria pulmonar antes de una cirugía adicional[9], por lo que fue manejada con éxito con un stent colocado por el servicio de hemodinamia.

En conclusión, en pacientes con alto riesgo quirúrgico, la corrección del origen anómalo de la arteria pulmonar izquierda con estenosis proximal al hilio pulmonar puede abordarse mediante un enfoque híbrido que combine el reimplante y la colocación de un stent. Esta estrategia permite optimizar los resultados clínicos y mejorar la seguridad del procedimiento.

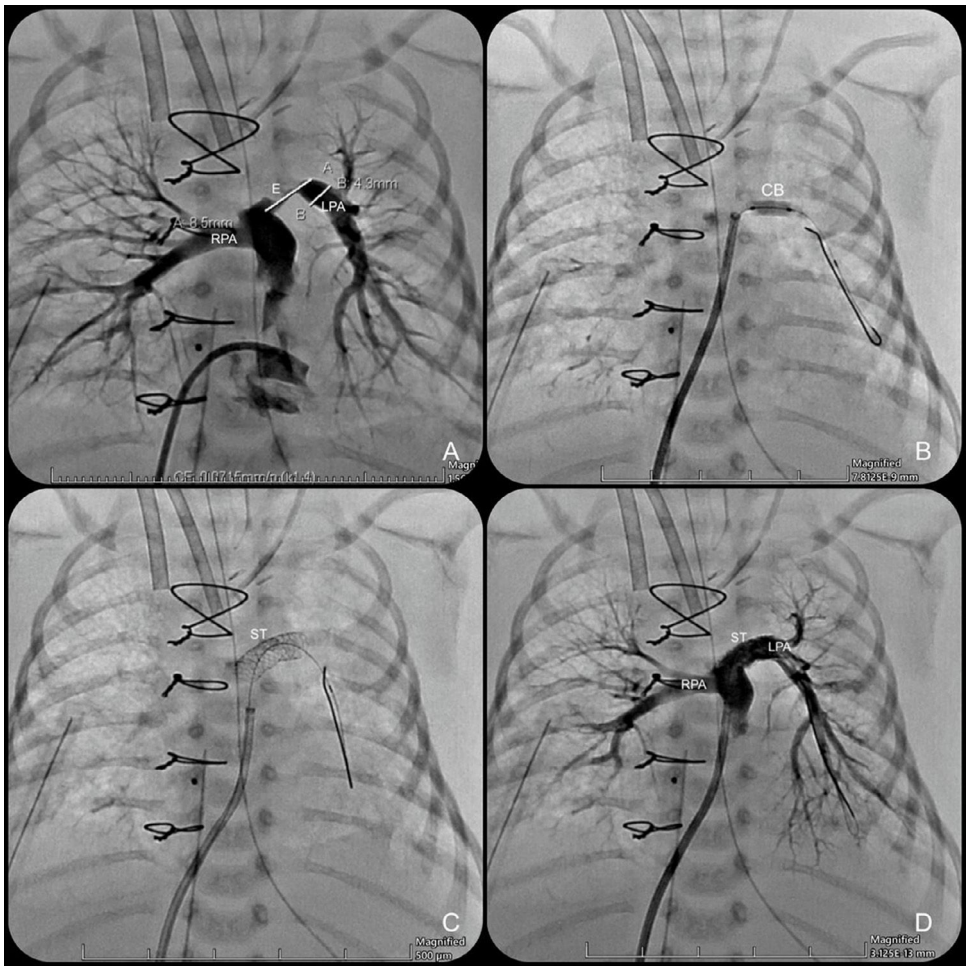

Figura 3. Arteriografía pulmonar bilateral con cateterismo derecho. A. Arteria pulmonar derecha con un diámetro de 3,4 mm; arteria pulmonar izquierda con un diámetro de 3,3 mm en su origen. A 6 mm del origen, se visualiza una estenosis severa de 1 mm de diámetro y 8,5 mm de longitud. B. Catéter balón coronario de 3 mm de diámetro por 12 mm de longitud. C. Stent Onyx TruStar™ de 4,5 mm de diámetro por 15 mm de longitud. D. Arteriografía pulmonar bilateral con cateterismo derecho después de la colocación del stent, evidenciando una arteria pulmonar derecha con diámetro de 3,4 mm y una arteria pulmonar izquierda de calibre adecuado en su trayecto. CB: catéter balón; E: estenosis; LPA: arteria pulmonar izquierda; RPA: arteria pulmonar derecha; ST: stent.

Declaración de los autores

Los padres de la paciente dan su consentimiento para publicar este informe de caso.

Financiación

Los autores no recibieron ningún apoyo financiero para la investigación, autoría y/o publicación de este artículo.

Conflicto de intereses

Los autores declararon no tener ningún conflicto de intereses potencial con respecto a la investigación, autoría y/o publicación de este artículo.

Bibliografía

1. Manuel V, Sousa-Uva M, Morais H, Magalhães MP, Pedro A, Miguel G, et al. Anomalous origin of one pulmonary artery from the ascending aorta: From diagnosis to treatment in Angola. World J Pediatr Congenit Heart Surg. 2015;6:521–5, http://dx.doi.org/10.1177/2150135115601832.
2. Loomba RS, Aiello S, Tretter JT, Gaffar M, Reppucci J, Brock MA, et al. Left pulmonary artery from the ascending aorta: A case report and review of published cases. J Cardiovasc Dev Dis. 2021;8:1, http://dx.doi.org/10.3390/jcdd8010001.
3. Nathan M, Rimmer D, Piercey G, del Nido PJ, Mayer JE, Bacha EA, et al. Early repair of hemitruncus: Excellent early and late outcomes. J Thorac Cardiovasc Surg. 2007;133:1329–35, http://dx.doi.org/10.1016/j.jtcvs.2006.12.041.
4. Gellis L, Brown DW. 38 - Truncus arteriosus and hemitruncus. Nadas' Pediatric Cardiology (Third Edition). 2025:478–84.
5. Penkoske PA, Castañeda AR, Fyler DC, van Praagh R. Origin of pulmonary artery branch from ascending aorta. Primary surgical repair in infancy. J Thorac Cardiovasc Surg. 1983;85:537–45.
6. Kirkpatrick SE, Girod DA, King H. Aortic origin of the right pulmonary artery. Surgical repair without a graft. Circulation. 1967;36:777–82, http://dx.doi.org/10.1161/01.cir.36.5.777.
7. Hussain AS, Shakir M, Ariff S, Ali R, Hassan B. Anomalous origin of the left pulmonary artery: Hemi-truncus arteriosus. APSP J Case Rep. 2017;8:9, http://dx.doi.org/10.21699/ajcr.v8i2.556. Published 2017 Mar 18.
8. Marcano Sanz L, González Guillén A, Lambert Maresma J, Senra Reyez LM. Repair of an anomalous origin of the left pulmonary artery from the ascending aorta. Ann Thorac Surg. 2013;96:e121–3, http://dx.doi.org/10.1016/j.athoracsur.2013.06.106.
9. Meot M, Lefort B, El Arid JM, Soulé N, Lothion-Boulanger J, Lengellé F, et al. Intraoperative stenting of pulmonary artery stenosis in children with congenital heart disease. Ann Thorac Surg. 2017;104:190–6, http://dx.doi.org/10.1016/j.athoracsur.2016.12.012.

BIOMED
unidix
Especialistas
en cirugía
cardiovascular
desde 1977 al cuidado de tu salud
91 803 28 02
info@biomed.es